UDC 617-089.844-611.018.62-612.75
DOI: 10.24061/2413-4260. XV.4.58.2025. 9

ПАТОГЕНЕЗ ТУНЕЛЬНИХ НЕВРОПАТІЙ У ДІТЕЙ, ХВОРИХ НА ДЦП, З ДЕФОРМАЦІЯМИ СТОПИ ТА КОНТРАКТУРАМИ СУГЛОБІВ

О. Шульга

ДУ «Всеукраїнський центр материнства та дитинства НАМН України»
(м. Київ, Україна),
Білоцерківський центр комплексної реабілітації для осіб з інвалідністю «Шанс»
(м. Біла Церква, Україна)

Резюме.

Тунельна невропатія є одним із ускладнень клінічного перебігу в дітей з дитячим церебральним параличем (ДЦП). За даними різних джерел, на долю невропатій нижніх кінцівок припадає від 65% до 80%, а верхніх кінцівок – від 12% до 20%. Але етіопатогенез компресійно-ішемічних невропатій є недостатньо вивчений. Порушення м'язового тонусу в дітей із ДЦП часто поєднується з психічними та мовними розладами, що ускладнює діагностику невропатій і потребує розробки нових алгоритмів обстеження.

Мета: *визначити діагностичні критерії та патогенез виникнення тунельних невропатій у дітей, хворих на дитячий церебральний параліч.*

Матеріали і методи дослідження. *Проаналізовані матеріали, отримані при дослідженні 40 пацієнтів, хворих на ДЦП, із спастичною диплегією та тетрапарезом. У залежності від порушення м'язового тонусу, пацієнти були розділені на 3 групи. Для діагностики застосовували клінічні та інструментальні методи обстеження.*

Дослідження проводилося відповідно до принципів Гельсінської декларації. Дане дослідження схвалене комісією з питань етики НМАПО імені П. Л. Шупика (протокол № 9 від 06.11. 2017). На проведення досліджень була отримана інформована згода пацієнтів.

Результати. *За результатами дослідження встановлена залежність виникнення тунельних невропатій від деформацій верхніх та нижніх кінцівок у дітей з порушеннями м'язового тонусу. Відзначали обернену кореляцію між стадією тунельної невропатії та швидкістю розповсюдження збудження, а також, прямий кореляційний зв'язок між больовим синдромом і субфасціальним тиском, що створює пріоритетність інструментальних методів обстеження.*

Висновки. *1. Виникнення спастично-ішемічних невропатій у дітей, хворих на ДЦП, тісно пов'язане з деформаціями стопи і контрактурами суглобів. 2. Оцінка показників субфасціального тиску в поєднанні з результатами електронейроміографії дає можливість визначити ступінь важкості патологічного процесу та визначити оптимальний метод лікування.*

Ключові слова: *діти; дитячий церебральний параліч; ортопедія; структура кістки, м'язів; невропатія.*

Вступ

Одним із ускладнень клінічного перебігу дитячого церебрального параліча (ДЦП) у дітей є компресійно-ішемічна невропатія, яка складає 23%-40% від усіх захворювань периферійної нервової системи. Тунельна невропатія є однією зі складових мультифакторного формування больового синдрому [5,11,25]. При цьому, за даними різних джерел, на долю невропатій нижніх кінцівок припадає від 65% до 80%, а верхніх кінцівок – від 12% до 20% [10,26,27].

Компресія і порушення мікроциркуляції периферійних нервів в анатомічно вузьких фіброзних і фіброзно-кісткових тунелях кінцівок детально вивчені та описані в роботах різних авторів [3,5,8]. Але тунельні невропатії, пов'язані зі спастикою м'язів, підвищенням субфасціального тиску, контрактурами суглобів, деформаціями стопи в дітей, хворих на ДЦП, є менш вивченими та потребують подальших досліджень.

За класифікацією О. Данилова, у дітей, хворих на ДЦП, спостерігається порушення м'язового тонусу у вигляді рефлекторного тонічного напруження, спастичності та ригідності [5,7]. Але не вивчений зв'язок між типом м'язового порушення, субфасціальним тиском та стадією тунельної невропатії.

М'язи об'єднані між собою та утворюють міофасціальні ланцюги [5,24]. При підвищеній спастиці вони втягуються в складний ланцюг патологічних синергій, що призводить до формування контрактур суглобів та деформацій кінцівок. Але зв'язок між деформаціями та виникненням тунельних невропатій у дітей, хворих на ДЦП, є недостатньо вивченим.

Існують різні клініко-інструментальні методи діагностики та лікування тунельних невропатій [1, 2, 4, 9, 14]. Але не розроблені діагностичні критерії для дітей, хворих на ДЦП, обтяжених компресійною невропатією.

Мета: визначити діагностичні критерії та патогенез виникнення тунельних невропатій у дітей, хворих на дитячий церебральний параліч.

Матеріали і методи дослідження. Проаналізовані матеріали, отримані при дослідженні 40 пацієнтів, хворих на ДЦП, із спастичною диплегією та тетрапарезом. Залежно від порушення м'язового тонусу пацієнти були розділені на 3 групи. У першій групі було досліджено 14 пацієнтів із порушенням м'язового тонусу у вигляді рефлекторного тонічного напруження; у другій групі – 13 пацієнтів із порушенням м'язового тонусу у вигляді спастичності; у третій групі – 13 пацієнтів із порушенням м'язового тонусу у вигляді ригідності. У всіх пацієнтів відзначали нейрогенний біль різної інтенсивності.

Аналіз больового синдрому в динаміці проводився за цифровою оцінювальною шкалою (NRS):

- 0-3 бали – відсутність болю або слабкий біль, що мало турбує;
- 4-6 балів – біль помірний або середнього ступеня інтенсивності;
- 7-10 балів – біль сильної інтенсивності.

Для діагностики тунельного синдрому були проведені провокаційні тести.

Тест Тінеля – при перкусії над проєкцією нерва з'являється біль або парастезії в ділянці інервації нерва.

Елеваційний тест – у положенні лежачи почергово піднімаємо нижні кінцівки на одну хвилину. Внаслідок натяжіння нерва та зменшення гідростатичного тиску в артеріях кінцівок порушується кровопостачання нервів, виникають біль і парастезії.

Тест Фаліна – при флексії кисті утримують положення протягом 1 хвилини, з'являється парастезія в ділянці інервації нерва.

З метою оцінки спастики в пацієнтів застосовувалася Modified Ashworth Scale. Шкала спрямована на оцінку сили супротиву м'язів пасивному руху в суглобі зі змінною швидкістю.

З метою оцінки провідності нерва (швидкість розповсюдження збудження) застосовували електронейроміографію (ЕНМГ).

Стадію розвитку компресійно-ішемічної невропатії (далі – спастично-ішемічна), враховуючи етіологію, оцінювали за класифікацією Ю. Берзіньш і Р. Думбере.

I стадія – суб'єктивні відчуття, які минають;

II стадія – стійкі суб'єктивні відчуття;

III стадія – порушення чутливості;

IV стадія – стійкі рухові порушення.

Для діагностичної оцінки стану периферичних нервів застосовували апарат ультразвукової діагностики ALOCA з лінійним датчиком частотою 5 МГц, а також, проводили тріплексне обстеження судин нижніх кінцівок.

Проводили вимірювання субфасціального тиску за класичною інвазивною методикою із застосуванням серійного приладу «Stryker Intra-Compartmenta Pressure Monitor».

У дослідження включені пацієнти, хворі на ДЦП, з порушенням м'язового тонусу. Виключені діти без неврологічної патології, з контрактурами посттравматичного та вродженого генезу.

Дослідження проводилося відповідно до принципів Гельсінської декларації. Дане дослідження схвалене комісією з питань етики НМАПО імені П. Л. Шупика (протокол № 9 від 06.11. 2017). На проведення досліджень була отримана інформована згода пацієнтів.

Результати досліджень та їх обговорення

Теоретичне обгрунтування етіопатогенезу тунельних невропатій нижніх та верхніх кінцівок у дітей, хворих на ДЦП.

Після проведення ультразвукового дослідження ділянок, де формувався тунельний синдром, встановлено, що механічне ураження нервів залежить від топографічних особливостей їх проходження, яке обумовлене пристосуванням до різновекторних положень кінцівки. Під час високоамплітудних недиференційованих рухів нерв переміщується в середині тунеля, виконуючи екстраневральні рухи. Такі патологічні процеси, як порушення м'язового тонусу, підвищення субфасціального тиску в дітей, хворих на ДЦП, викликають набряк ложа нерва або інтраневрального простору, а також розволокнення та потовщення в тунелі фіброзної тканини, що оточує нерв. Це призводить до зменшення діаметру нерва, збільшення інтраневрального тиску, порушення венозного кровотоку та розвитку спастично – ішемічної невропатії. Формується набряк, який спричиняє розвиток запальної реакції, збільшення адгезії. При довготривалій компресії розвивається злуковий процес, що зменшує об'єм ковзаючих рухів нерва в анатомічному тунелі. За дослідженнями деяких авторів, у зоні стенозування нерва виникають патоморфологічні зміни, зокрема: демієлінізація, фрагментація вісьових циліндрів, деструкція аксонів [12,16]. Окрім патологічних змін у сполучних тканинах, діаметр тунеля значно змінюється при контрактурах суглобів та деформаціях стопи. На рис. 1 представлений симптом «пісочного годинника» при компресії ліктьового нерва за результатами сонографії.

Мязи об'єднані між собою та утворюють міофасціальні ланцюги (за класифікацією Т. Маєрса) [5, 6]. При підвищеній спастиці вони втягуються в складний ланцюг патологічних синергій. Наприклад, при еквінусній деформації стопи натяжіння і напруження розповсюджується по всій поверхневій задній та спіральній лінії, що призводить до компресії нервів у патологічно значимих анатомічних ділянках (рис. 2).

Внаслідок збільшення навантаження на передній відділ стопи відбувається натяжіння нерва під глибокою поперековою метатарзальною зв'язкою та формується тракційно-спастична невропатія міжпальцевих нервів. При еквіно-варусній деформації стопи додатково розвивається тунельний синдром внаслідок перерозтягнення м'язово-зв'язкового апарату тильної поверхні стопи, що призводить до тракції глибокої частини малогомілкового нерва. У середній третині гомілки проходить канал Грубера, у якому залягає великогомілковий нерв із задньою одноіменною артерією та веною. При спастиці камбаловидного м'яза, довгого згинача пальців, довгого згинача великого пальця, заднього великогомілкового м'яза, розвивається спастично-ішемічна невропатія великогомілкового нерва. Також у підколінній ямці внаслідок тракції підколінного м'яза та зменшення діаметра сухожилкової дуги камбалоподібного м'яза відбувається компресія великогомілкового нерва.

За класифікацією Данилова О. А., пронаційна стопа розподіляється на три варіанти: 1) плоско-вальгусна деформація; 2) еквіно-плано-вальгусна деформація; 3) пронаційна деформація, яка часто поєднується із згинальною контрактурою пальців стопи в міжфалангових суглобах [5, 6]. У залежності від варіанту деформації можуть формуватися різні тунельні невропатії.

Наприклад, при плоско-вальгусній деформації стопи відбувається компенсаторна зовнішня торсія гомілки та внутрішня ротаційна установка стегнової кістки за рахунок виникнення патологічних синергій у м'язах, які об'єднуються у єдині міофасціальні ланцюги по латеральній та глибинній фронтальній лінії і призводять до виникнення тунельних синдромів (рис. 3).

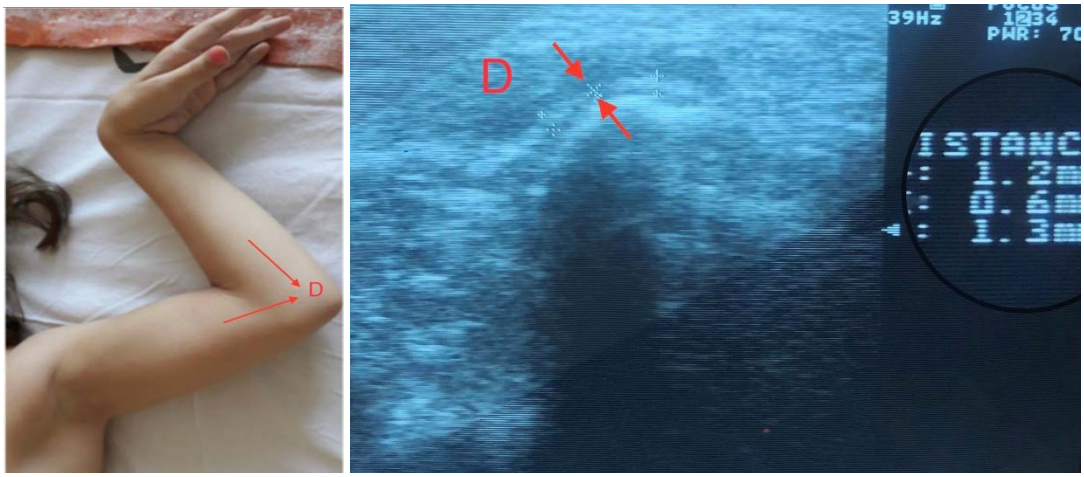

A B

Рисунок 1. А – фотовідбиток лівої верхньої кінцівки пацієнтки В. 16 років. Діагноз: ДЦП, тетрапарез, порушення м'язового тонусу у вигляді спастичності; згинальна контрактура ліктьового та променево-зап'ясткового суглобів; тунельна невропатія ліктьового нерва, II стадія. В – повздовжня сонограма ділянки компресії лівого ліктьового нерва – D: дистальна частина Ø – 1,2 мм; зона компресії Ø – 0,6 мм; проксимальна частина Ø – 1,3 мм.

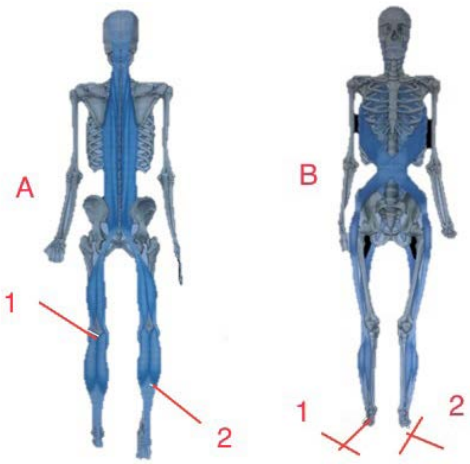

Рисунок 2. А – міофасціальний ланцюг поверхневої задньої лінії: 1 – верхня тунельна невропатія великогомілкового нерва; 2 – нижня тунельна невропатія великогомілкового нерва; В – міофасціальний ланцюг спіральної лінії: 1 – тунельна невропатія міжпальцевих нервів; 2 – тунельна невропатія термінальної частини глибокого малогомілкового нерва.

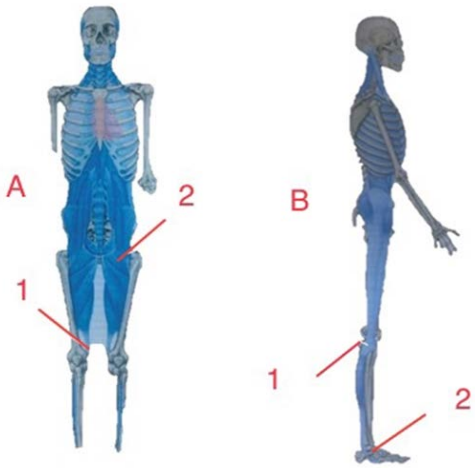

Рисунок 3. А – міофасціальний ланцюг глибинної фронтальної лінії: 1 – тунельна невропатія підшкірного нерва; 2 – тунельна невропатія сідничного нерва; В – міофасціальний ланцюг латеральної лінії: 1 – тунельна невропатія загального малогомілкового нерва; 2 – тунельна невропатія великогомілкового нерва.

ISSN 2226-1230 (PRINT) ISSN 2413-4260 (ONLINE)

Колапс медіального склепіння при плоско-вальгусній деформації стопи призводить до зміщення човноподібної кістки в медіа-плантарному напрямку, що викликає компресію nervus plantaris medialis. При вальгусному відхиленні п'яткової кістки натяжіння retinaculum musculorum flexorum призводить до компресії nervus tibialis у тарзальному каналі. Плоско-вальгусна деформація стопи часто поєднується з контрактурами колінного суглоба. Зближення двухголового м'яза стегна з голівкою малогомілкової кістки призводить до компресії загального малогомілкового нерва. Плоско-вальгусна деформація, що ускладнюється зовнішньою торсією великогомілкової кістки, може призводити до надмірної тракції та ішемії підшкірного нерва.

Внутрішня ротаційна контрактура стегнових кісток, яка поєднана із плоско-вальгусною деформацією стоп, викликає дисфункцію грушевидного м'яза, і як наслідок – спастично-тракційно-ішемічну невропатію сідничного нерва. У той самий час при еквіно-планово-вальгусній деформації відбувається ретракція грушевидного м'яза та формування спастично-ішемічної невропатії сідничного нерва.

У пацієнтів із тетрапарезом при «спастичній руці» напруження та натяжіння передається по міофасціальних ланцюгах, які утворюють глибинну та поверхневу фронтальну лінію руки, що веде до виникнення ризику тунельної невропатії верхньої кінцівки (рис. 4).

Внаслідок пронаційної контрактури передпліччя, згинальної контрактури променево-зап'ясткового суглоба, аддукційно-згинальної контрактури першого пальця відбувається стиснення серединного нерва в карпальному каналі. При згинальній контрактурі ліктьового суглоба присередній надвиросток ліктьової кістки відіграє роль «блоку лебідки», через який здійснюється натяжіння ліктьового нерва при максимальному згинанні передпліччя. Компресія нерва відбувається в одноіменному каналі.

У таблиці представлена залежність виникнення тунельних невропатій від деформацій верхніх та нижніх кінцівок у дітей з порушеннями м'язового тонусу (табл. 1).

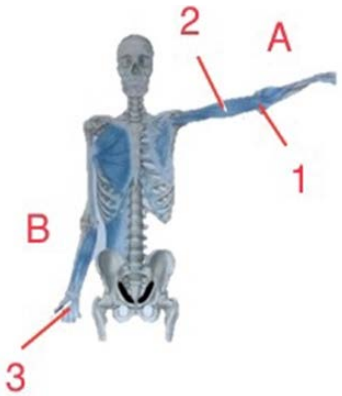

Рисунок 4. А – міофасціальний ланцюг глибинної фронтальної лінії руки: 1 – тунельна невропатія ліктьового нерва; 2 – тунельна невропатія м'язово-шкірного нерва. В – міофасціальний ланцюг поверхневої фронтальної лінії руки; 3 – тунельна невропатія серединного нерва.

Таблиця 1

Залежність тунельних невропатій від деформацій у дітей, хворих на ДЦП

Вид деформаціїї	Тунельна невропатія	Компремуючі структури
Еквінусна деформація. Еквіно-плано-вальгусна деформація	Спастично-тракційно-ішемічна невропатія міжпальцевих нервів (метатарзалгія Мортона)	Ділянка між головками метатарзальних кісток. Натяжіння і компресія нерва під потовщеною глибокою поперековою метатарзальною зв'язкою.
Еквінусна деформація Еквіно-варусна деформація Еквіно-плано-вальгусна деформація Варусна деформація	Спастично-тракційно-ішемічна невропатія термінальної частини глибокого малогомілкового нерва (передній тарзальний синдром).	Компресія в тунелі під коротким екстензором 1 пальця стопи, у передній частині гомілково-ступневого суглоба та тильній поверхні стопи.
Еквінусна деформація Еквіно-варусна деформація Еквіно-плано-вальгусна деформація П'яткова стопа	Спастично-ішемічна невропатія великогомілкового нерва. Спастично-тракційно-ішемічна невропатія великогомілкового нерва	Канал Грубера, який формується камбаловидним м'язом, довгим згиначем пальців, довгим згиначем великого пальця, заднім великогомілковим м'язом.
Еквінусна деформація Еквіно-варусна деформація Еквіно-плано-вальгусна деформація Плоско-вальгусна деформація П'яткова стопа	Спастично-ішемічна невропатія великогомілкового нерва. Спастично-тракційно-ішемічна невропатія великогомілкового нерва	Підколінний м'яз, сухожилкова дуга камбалоподібного м'яза.

Еквінусна деформація Еквіно-плано-вальгусна деформація Плосо-вальгусна деформація	Спастично-ішемічна тазова невропатія сідничного нерва. Спастично-тракційно-ішемічна невропатія сідничного нерва	Рівень таза. Компресія ствола нерва між грушевидним м'язом, верхнім близьнюковим м'язом і крижово-остьовою зв'язкою.
Плоско-вальгусна деформація стопи	Спастично-ішемічна невропатія загального малогомілкового нерва (синдром Гійена де Сеза, Блондена-Вальтера, професійний параліч копачів цибулин тюльпанів)	Верхньо-зовнішня частина гомілки на рівні шийки голівки малогомілкової кістки (при зближенні двухголового м'яза стегна з голівкою малогомілкової кістки).
Плоско-вальгусна деформація стопи Пронаційна стопа	Спастично-тракційно-ішемічна невропатія підшкірного нерва	Компресія в ділянці проходження через фасціальну пластину – на 5-6 см вище медіального надвиростка стегна, під кравецьким м'язом.
Плоско-вальгусна деформація стопи Пронаційна стопа	Спастично-тракційно-ішемічна невропатія великогомілкового нерва	Компресія ствола в тарзальному каналі (тунельний простір між медіальною кісточкою та тримачем м'язів згиначів).
Плоско-вальгусна деформація стопи Пронаційна стопа	Спастично-ішемічна невропатія присереднього підошовного нерва	Компресія між сухожилком довгого м'яза згинача, заднього великогомілкового м'яза і човноподібною кісткою.
Спастична рука	Спастично-тракційно-ішемічна невропатія ліктьового нерва	Кубітальний канал, який утворюється присереднім надвиростком плечової кістки, плече-ліктьовою зв'язкою та ліктьовим м'язом згиначем зап'ястя.
Спастична рука	Спастично-ішемічна невропатія серединного нерва.	Компресія нерва в карпальному каналі, утвореному поперечною зап'ястковою зв'язкою – тримачем м'язів згиначів, сухожилком довгого м'яза – згинача великого пальця, сухожилками поверхневого м'яза згинача пальців.
Спастична рука	Спастично-ішемічна невропатія м'язово-шкірного нерва	Нервовий стовбур перфорує дзьобо-плечовий м'яз, проходить по його передні поверхні під короткою голівкою біцепса.

Результати обстеження

У всіх пацієнтів визначали позитивний або слабопозитивний результат під час проведення провокаційних тестів у різних анатомічних ділянках, що свідчило про наявність тунельних синдромів. Показники інтенсивності больового синдрому, ступеня спастики, швидкості розповсюдження збудження, середні показники субфасціального тиску в міофасціальних футлярах верхніх та нижніх кінцівок представлені в таблиці (табл. 2).

При ультразвуковому дослідженні оцінювали анатомічну цілісність нервового стовбура, структуру, чіткість контурів нерва, стан тканин, які оточують. В усіх групах відзначали зменшення рухливості нерва в тунелі при динамічних пробах, у периневральному просторі – ознаки запального ексудата. У II групі візуалізували наявність рубцево-злукових змін, у III групі, окрім того, спостерігалося значне зменшення діаметра та початкові ознаки атрофії нерва.

Таблиця 2

Показники клініко-інструментальних методів обстеження

Показники (у балах)	I група, n=14 M ± m	II група, n=13 M ± m	III група, n=13 M ± m
Оцінка спастики Ashworth Scale	2,5±0,2	3,0±0,15	3,8±0,17
Швидкість розповсюдження збудження (м/с)	34,5±0,4	26,3±0,5	30,8±0,2
Нейрогенний біль	4,7±1,2	7,1±1,3	3,0±1,1
Субфасціальний тиск (у нижніх кінцівках)	17,5 ±1,3	21,5 ±1,4	16,4±1,5
Субфасціальний тиск (у верхніх кінцівках)	18,5 ±1,3	22,51±1,2	17,1 ±1,4

ISSN 2226-1230 (PRINT) ISSN 2413-4260 (ONLINE)

Відзначали обернену кореляцію між стадією тунельної невропатії та швидкістю розповсюдження збудження, а також, прямий кореляційний зв'язок між больовим синдромом і субфасціальним тиском (табл. 3).

Таблиця 3

Залежність показників швидкості розповсюдження збудження та больового синдрому від субфасціального тиску при різних стадіях невропатії

Тип порушення м'язового тонусу	Стадія невропатії	Субфасціальний тиск (мм рт.ст.)	Швидкість розповсюдження збудження (м/с)	Больовий синдром (в балах)
Рефлекторне тонічне напруження	I-II	18-20	31-35	3-5
Спастичність	II-III	21-25	20-30	6-8
Ригідність	0-I	14-17	30-40	1-3

Таким чином, зміна субфаціального тиску призводить до формування тунельної невропатії різних стадій.

Дискусія

Виникнення болю в кінцівках у дітей, хворих на ДЦП, має мультифакторний характер та складається з міофасціального, суглобового, нейрогенного синдромів [5]. Але ключову роль у формуванні больового синдрому відіграє нейрогенний фактор, причиною якого є порушення мікроциркуляції, зміна субфасціального тиску, ущільнення структури фасцій, звуження патологічно значимих анатомічних ділянок, і як наслідок – формування компресійно-ішемічної невропатії.

Існує декілька теорій виникнення компресійно-ішемічних невропатій: дисметаболічна, запальна, судинна, механічна [15,17]. Але на нашу думку, враховуючи патогенез розвитку, у дітей з ДЦП невропатія є спастично-ішемічною. У деяких випадках, коли нерв підлягає довготривалому перерозтягненню, формується спастично-тракційно-ішемічна форма невропатії.

М'язи нижніх та верхніх кінцівок, тазового поясу, спини інтегровані в єдині міофасціальні ланцюги [5,7]. При спастиці у дітей, хворих на ДЦП, напруження передається вздовж усього мередіану, утворюючи патологічні рухові синергії та синдроми. Це є однією з причин утворення деформацій стопи і контрактур суглобів та виникнення передумов для формування тунельних невропатій.

Результати сонографії свідчать про порушення кровотоку в судинах нижніх кінцівок при рефлекторному напруженні та спастичності в дітей, хворих на ДЦП [8,21,23]. Це ускладнюється застосуванням ортопедичного лікування (етапного гіпсування), під час якого відбувається зростання тиску на патологічно значимі анатомічні ділянки, що призводить до збільшення інтраневрального тиску, підвищення опору в епіневральних артеріолах і розвитку ішемії в нервових волокнах та оточуючих тканинах. Це гальмує процес реабілітації пацієнтів із порушенням м'язового тонусу, обтяженого тунельними невропатіями.

Збільшення субфасціального тиску в м'язово-фасціальних футлярах у верхніх та нижніх кінцівках є однією з причин виникнення тунельної невропатії та розвитку хронічного компартмент синдрому [4,5,7]. Але субфасціальний тиск є змінною величиною, яка залежить від типу порушень м'язового тонусу. Так, при рефлекторному тонічному напруженні із зростанням субфасціального тиску більше 20 мм рт.ст. є ризик виникнення тунельної невропатії. Порушення м'язового тонусу у вигляді спастичності характеризується найвищими показниками субфасціального тиску (25 мм рт.ст.) і вираженими клінічними проявами. У той же час, при ригідності відбуваються дегенеративно-дистрофічні зміни в м'язових тканинах, частково відновлюється венозний кровоток, зменшується набряк м'яких тканин, як наслідок знижується субфасціальний тиск (14 мм рт. ст.), що призводить до регресу патологічного процесу.

У більшості випадків діагностика тунельних невропатій у пацієнтів, які не мають органічних вражень центральної нервової системи, грунтується на оцінці скарг, анамнезу, даних об'єктивного статусу, а також результатів виконання провокаційних тестів, у тяжких випадках – інструментальних методів обстеження [13,19,20]. Але в дітей з ДЦП така діагностика ускладнена внаслідок порушень м'язового тонусу, яка часто поєднується з психічними та мовними розладами. Тому найбільш достовірним методом діагностики є ЕНМГ, показники якої співвідносяться зі стадіями тунельної невропатії в дітей, хворих на ДЦП.

Висновки

1. Виникнення спастично-ішемічних невропатій у дітей, хворих на ДЦП, тісно пов'язане з деформаціями стопи і контрактурами суглобів.

2. Оцінка показників субфасціального тиску в поєднанні з результатами ЕНМГ дає можливість визначити ступінь важкості патологічного процесу та визначити оптимальний метод лікування.

Перспективи подальших досліджень у даному напрямку полягають у створенні оптимальних методів консервативного та хірургічного лікування з урахуванням патогенезу та нових підходів у діагностиці тунельної невропатії.

Джерела фінансування. Ця стаття не отримала фінансової підтримки від державної, громадської або комерційної організацій.

Література:

1. Ashworth NL, Bland JDP, Chapman KM, Tardif G, Albarqouni L, Nagendran A. Local corticosteroid injection versus placebo for carpal tunnel syndrome. Cochrane Database Syst Rev. 2023;2(2): CD015148. DOI: https://doi.org/10.1002/14651858.cd015148. PMID: 36722795; PMCID: PMC9891198.

2. Assmus H, Antoniadis G, Bischoff C. Carpal and cubital tunnel and other, rarer nerve compression syndromes. Dtsch Arztebl Int. 2015;112(1-2):14-25. DOI: https://doi.org/10.3238/arztebl.2015.0014. PMID: 25613452; PMCID: PMC4318466.

3. Billakota S, Hobson-Webb LD. Standard median nerve ultrasound in carpal tunnel syndrome: A retrospective review of 1,021 cases. Clinical Neurophysiology Practice. 2017;2:188-91. DOI: https://doi.org/10.1016/j.cnp.2017.07.004. PMID: 30214994; PMCID: PMC6123884.

4. Gordon T, Chan KM, Sulaiman OA, Udina E, Amirjani N, Brushart TM. Accelerating axon growth to overcome limitations in functional recovery after peri pheral nerve injury. Neurosurgery 2009;65(4): A132-44. DOI: https://doi.org/10.1227/01.neu.0000335650.09473.d3. PMID: 19927058.

5. Danilov O, Shulga O, Kucheruk O, Bandrina K. Causes of pain in the muscles of the lower extremities in children with cerebral palsy. Orthopaedics, traumatology and prosthetics. 2024;3:41-8. DOI: https://doi.org/10.15674/0030-59872024341-48.

6. Danylov O, Shulha O. Optimisation of methods of diagnosis and correction of heel foot in children with cerebral palsy. Paediatric Surgery. 2023;4:49-58. DOI: https://doi.org/10.15574/PS.2023.81.49

7. Danilov O, Shulga O. Treatment of spasticity and degenerative-dystrophic changes in muscles in children with cerebral palsy. Neonatology, surgery and perinatal medicine. 2025;15(2):86-94. DOI: https://doi.org/10.24061/2413-4260.XV.2.56.2025.12

8. Doussoulin A, Rivas C, Bacco J. Prevalence of Spasticity and Postural Patterns in the Upper Extremity Post Stroke. J Stroke Cerebrovasc Dis. 2020;29(11):105253. DOI: https://doi.org/10.1016/j.jstrokecerebrovasdis.2020.105253. PMID: 33066909.

9. Dvali L, Mackinnon S. The role of microsurgery in nerve repair and nerve grafting. Hand Clin. 2007;23(1):73-81. DOI: https://doi.org/10.1016/j.hcl.2007.02.003. PMID: 17478254.

10. Fowler JR, Gaughan JP, Ilyas AM. The sensitivity and specificity of ultrasound for the diagnosis of carpal tunnel syndrome: a meta-analysis. Clin Orthop Relat Res. 2011;469(4):1089-94. DOI: https://doi.org/10.1007/s11999-010-1637-5. PMID: 20963527; PMCID: PMC3048245.

11. Климчук ЛІ, Гайко ОГ, Лучко РВ, Галій ЮІ, Тимошенко СВ. Ультразвукове дослідження серединного нерва в діагностиці карпального тунельного синдрому. Ортопедия, травматология и протезирование. 2020;3:36-43. DOI: https://doi.org/10.15674/0030-59872020336-43

12. Koo J, MacEwan MR, Kang SK, Won SM, Stephen M, Gamble P, et al. Wireless bioresorbable electronic system enables sustained nonpharmacological neuroregenerative therapy. Nat Med. 2018;24(12):1830-6. DOI: https://doi.org/10.1038/s41591-018-0196-2. PMID: 30297910.

13. Korus L, Ross DC, Doherty CD, Miller TA. Nerve transfers and neurotization in peripheral nerve injury, from surgery to rehabilitation. J Neurol Neurosurg Psychiatry. 2016;87(2):188-97. DOI: https://doi.org/10.1136/jnnp-2015-310420. PMID: 26134850.

14. Лемешов ОС, Чирка ЮЛ. Діагностика та лікування тунельних нейропатій. Медицина болю. 2020;5(1):44-51. DOI: https://doi.org/10.31636/pmjua.v5i1.5

15. Nicholls K, Furness ND. Peripheral nerve compression syndromes of the upper limb. Surgery. 2019;37(5):288-93. DOI: https://doi.org/10.1016/j.mpsur.2019.02.011

16. Noble JJ, Gough M, Shortland AP. Selective motor control and gross motor function in bilateral spastic cerebral palsy. Dev Med Child Neurol. 2019;61(1):57-61. DOI: https://doi.org/10.1111/dmcn.14024

17. Page MJ, O'Connor D, Pitt V, Massy-Westropp N. Exercise and mobilisation interventions for carpal tunnel syndrome. Cochrane Database Syst Rev. 2012;2012(6): CD009899. DOI: https://doi.org/10.1002/14651858.cd009899. PMID: 22696387; PMCID: PMC11536321.

18. Power HA, Kahn LC, Patterson MM, Yee A, Moore AM, Mackinnon SE. Refining Indications for the Supercharge End-to-Side Anterior Interosseous to Ulnar Motor Nerve Transfer in Cubital Tunnel Syndrome. Plast Reconstr Surg. 2020;145(1):106e-16e. DOI: https://doi.org/10.1097/prs.0000000000006399. PMID: 31881618.

19. Рекалов ДГ, Головач ІЮ, Данюк ІО, Риндіна НГ. Тунельні синдроми верхніх кінцівок у практиці ревматолога: як вибратися з тунелю? Український ревматологічний журнал. 2025;101(3):23-9. DOI: https://doi.org/10.32471/rheumatology.2707-6970.19996

20. Roll SC, Case-Smith J, Evans KD. Diagnostic accuracy of ultrasonography vs. electromyography in carpal tunnel syndrome: a systematic review of literature. Ultrasound Med Biol. 2011;37(10):1539-53. DOI: https://doi.org/10.1016/j.ultrasmedbio.2011.06.011. PMID: 21821353.

21. Savage NJ, McKell JS. Exploring Divergent Electrodiagnostic and Sonographic Findings in Patients With Suspected Carpal Tunnel Syndrome: Role of Median Nerve Cross-Sectional Area. J Clin Ultrasound. 2025;53(6):1221-33. DOI: https://doi.org/10.1002/jcu.23981. MID: 40205809; PMCID: PMC12260321.

22. Tang DT, Barbour JR, Davidge KM, Yee A, Mackinnon SE. Nerve entrapment: update. Plast Reconstr Surg. 2015;135(1):199e-215e. DOI: https://doi.org/10.1097/prs.0000000000000828. PMID: 25539328.

23. Vanderschueren GA, Meys VE, Beekman R. Doppler sonography for the diagnosis of carpal tunnel syndrome: a critical review. Muscle Nerve. 2014;50(2):159-63. DOI: https://doi.org/10.1002/mus.24241. PMID: 24633597.

24. Willard FH, Vleeming A, Schuenke MD, Danneels L, Schleip R. The thoracolumbar fascia: anatomy, function and clinical considerations. J Anat. 2012;221(6):507-36. DOI: https://doi.org/10.1111/j.1469-7580.2012.01511.x. PMID: 22630613; PMCID: PMC3512278.

25. Willand MP, Nguyen MA, Borschel GH, Gordon T. Electrical Stimulation to Promote Peripheral Nerve Regeneration. Neurorehabil Neural Repair. 2016;30(5):490-6. DOI: https://doi.org/10.1177/1545968315604399. PMID: 26359343.

26. Strohl AB, Zelouf DS. Ulnar Tunnel Syndrome, Radial Tunnel Syndrome, Anterior Interosseous Nerve Syndrome, and Pronator Syndrome. J Am Acad Orthop Surg. 2017;25(1): e1-e10. DOI: https://doi.org/10.5435/jaaos-d-16-00010. PMID: 27902538.

27. Zheng C, Zhu Y, Jiang J, Ma X, Lu F, Jin X, Weber R. The prevalence of tarsal tunnel syndrome in patients with lumbosacral radiculopathy. Eur Spine J. 2016;25(3):895-905. DOI: https://doi.org/10.1007/s00586-015-4246-x. PMID: 26407567.

28. Зорій ІА, Пашковський ВМ, Васильєва НВ, Ніка ОМ. Нейрофізіологічні особливості спастичного синдрому в дітей із дитячим церебральним паралічем залежно від вираженості моторних порушень. Міжнародний неврологічний журнал. 2020;16(4):20-5. DOI: https://doi.org/10.22141/2224-0713.16.4.2020.207346

ISSN 2226-1230 (PRINT) ISSN 2413-4260 (ONLINE)

PATHOGENESIS OF TUNNEL NEUROPATHIE IN CHILDREN WITH CEREBRAL PALSY, FOOT DEFORMITIES AND JOINT CONTRACTURES

O. Shulga

State Institution «All-Ukrainian Centre for Motherhood and Childhood of the National Academy of Medical Sciences of Ukraine» (Kyiv, Ukraine), Bila Tserkva Centre for Comprehensive Rehabilitation for Persons with Disabilities «Chance» (Bila Tserkva, Ukraine)

Summary.

Tunnel neuropathy is one of the complications of the clinical course in children with cerebral palsy. According to various sources, neuropathies of the lower extremities account for 65% to 80%, and those of the upper extremities for 12% to 20%. However, the aetiopathogenesis of compression-ischaemic neuropathies has not been sufficiently studied. Muscle tone disorders in children with cerebral palsy are often combined with mental and speech disorders, which complicates the diagnosis of neuropathies and requires the development of new examination algorithms.

Objective: to determine the diagnostic criteria and pathogenesis of tunnel neuropathies in children with cerebral palsy.

Materials and methods. The materials obtained from the study of 40 patients with cerebral palsy, spastic diplegia and tetraparesis were analysed. Depending on the muscle tone disorder, patients were divided into 3 groups. Clinical and instrumental examination methods were used for diagnosis.

The study was conducted in accordance with the principles of the Helsinki Declaration. This study was approved by the Ethics Committee of the P. L. Shupyk National Medical Academy of Postgraduate Education (protocol No. 9 dated November 6, 2017). Informed consent was obtained from patients for the conduct of the study.

Results. The study found that the occurrence of tunnel neuropathies depends on deformities of the upper and lower limbs in children with muscle tone disorders. An inverse correlation was noted between the stage of tunnel neuropathy and the speed of excitation propagation, as well as a direct correlation between pain syndrome and subfascial pressure, which gives priority to instrumental examination methods.

Conclusions.

1. The occurrence of spastic-ischaemic neuropathies in children with cerebral palsy is closely related to foot deformities and joint contractures.

2. Assessment of subfascial pressure indicators in combination with ENMG results makes it possible to determine the severity of the pathological process and identify the optimal treatment method.

Keywords: Children; Cerebral Palsy; Orthopaedics; Bone Structure; Muscles; Neuropathy.

Контактна інформація:
Шульга Олександр Володимирович – PhD, ортопед-травматолог дитячий, завідувач медичним відділенням Білоцерківського центру комплексної реабілітації для осіб з інвалідністю «Шанс» (м. Біла Церква, Україна)
e-mail: belka1205@gmail.com
ORCID ID: https://orcid.org/0000-0002-9962-2816

Contact information:
Oleksandr Shulha – PhD, Paediatric Orthopedist-Traumatologist, Head of the Medical Department of the Bila Tserkva Centre for Comprehensive Rehabilitation for Persons with Disabilities «Chance» (Bila Tserkva, Ukraine)
e-mail: belka1205@gmail.com
ORCID ID: https://orcid.org/0000-0002-9962-2816

Надійшло до редакції 13.09.2025 р.
Підписано до друку 27.11.2025 р.