

УДК 616:329-007.271-06:62.231./329-007.253]-
053.1:616-07
DOI: 10.24061/2413-4260.VIII.3.29.2018.13

*В.І. Похилько, Н.М. Адамчук,
О.Ю. Бодулев, Ю.І. Чернявська*

ВДНЗУ «Українська медична стоматологічна академія»
(м. Полтава, Україна)

КЛІНІЧНИЙ ВИПАДОК ВРОДЖЕНОЇ АТРЕЗІЇ СТРАВОХОДУ З ТРАХЕОСТРАВОХІДНОЮ НОРИЦЕЮ ІЗ ЗАСТОСУВАННЯМ АВТОРСЬКОЇ МЕТОДИКИ ТУГОГО КОНТРАСТУВАННЯ СТРАВОХОДУ

Резюме: *Поширеність вроджених вад розвитку травної системи за даними Всесвітньої організації охорони здоров'я складає від 3,1 до 20 на 10000 новонароджених. Серед них 10-12% припадає на вади розвитку стравоходу. Діагностика атрезії стравоходу, враховуючи розроблені алгоритмічні підходи пре- і антенатальної діагностики вродженої вади розвитку, на сьогодні чітко визначена. Проте і дотепер залишається складною диференціальна діагностика ізольованих чи множинних трахеостравохідних нориць. Існуючі методи контрастування стравоходу зі створенням позитивного тиску контрастної речовини у стравоході потребують проведення рентгенологічного дослідження як мінімум двічі, та не завжди межі контрастування чітко визначені. До того ж нориця може бути розташована на межі середньої та нижньої третини стравоходу і під час проведення езофагографії може закриватись балонним obturatorом катетеру. З метою диференціальної діагностики вродженої бронхо- чи трахеостравохідної нориць запропоноване проведення тугого контрастування стравоходу зондом авторської конструкції. У статті детально описана методика тугого контрастування стравоходу, наведена схема конструкції авторського зонду.*

Перевагами даного авторського способу діагностики ізольованої бронхо- чи трахеостравохідної нориці є його простота, одномоментне контрастування всього стравоходу, що не вимагає проведення додаткових рентгенівських знімків, можливість зміни зони контрастування в залежності від віку дитини, анатомічних особливостей та ділянки розташування нориці. До того ж в усіх випадках проведення езофагографії із застосуванням зонда авторської конструкції не було зафіксовано жодної несприятливої медичної події.

У статті описаний клінічний випадок реканалізації трахеостравохідної нориці у дитини із застосуванням авторської методики контрастування стравоходу.

Ключові слова: *вроджена атрезія стравоходу; трахеостравохідна нориця; новонароджені; контрастування стравоходу; реканалізація нориці.*

Поширеність вроджених вад розвитку травної системи за даними Всесвітньої організації охорони здоров'я складає від 3,1 до 20 на 10000 новонароджених [1]. Серед них 10-12% припадає на вади розвитку стравоходу [2]. В Україні масова частка вроджених вад верхніх відділів травної трубки за період з 2002 по 2011 рр. становила 22,43% [3].

Розвиток вади стравоходу пов'язаний з порушенням ембріогенезу головного відділу первинної кишки. Після 20 дня гестації проходить відокремлення дорсальної частини кишки (стравохід) від вентральної (трахея) в ділянці каріни, розповсюджуючись в головному напрямку. При невідповідності напрямлення та швидкості росту трахеї і стравоходу, а також процесів вакуолізації, котрі стравохід проходить разом з іншими відділами травної трубки, виникає вада розвитку стравоходу, остаточне формування якого закінчується до 32 доби гестації [4].

Атрезія стравоходу відноситься до вад, несумісних з життям, якщо своєчасно не був встановлений діагноз і дитина не була прооперована [5].

За МКХ-10 виділяють наступні форми вродженої атрезії стравоходу:

- Q 39.0 Атрезія стравоходу без нориці
- Q 39.1 Атрезія стравоходу з трахеостравохідною норицею
- Q 39.2 Вроджена трахеостравохідна нориця без атрезії стравоходу.

Найчастіше зустрічається вроджена атрезія стравоходу з нижньою трахеостравохідною норицею (86%). Друга за частотою – ізольована атрезія без нориць (7%). На третьому місці за поширеністю – Н-тип трахеостравохідної нориці без атрезії стравоходу (4%). І в поодиноких випадках можливі комбінації атрезії стравоходу з верхньою та

нижньою трахеостравохідними норицями [5, 6, 7].

Діагностика атрезії стравоходу, враховуючи розроблені алгоритми підходів до пре- і антенатальної діагностики вродженої вади розвитку, на сьогодні чітко визначена. Проте і дотепер залишається складною диференціальна діагностика ізольованих чи множинних трахеостравохідних нориць. Для підтвердження наявності нориці застосовують трахеобронхоскопію та/або контрастovanу езофагографію. Обидва способи потребують знаходження дитини у відділенні інтенсивної терапії з проведенням респіраторної підтримки під час дослідження, можуть призвести до ряду негативних наслідків та досить часто відсоток помилок сягає 100%. Існуючі методи контрастування стравоходу зі створенням позитивного тиску контрастної речовини у стравоході потребують проведення рентгенологічного дослідження як мінімум двічі та не завжди межі контрастування чітко визначені. До того ж нориця може бути розташована на межі середньої та нижньої третини стравоходу і під час проведення езофагографії може закриватись балонним obturatorом катетеру [6, 8, 9]. Саме тому розробка нових диференціально-діагностичних методів виявлення трахеостравохідних нориць і досі є актуальною.

З метою диференціальної діагностики вродженої бронхо- чи трахеостравохідної нориць у відділенні анестезіології та інтенсивної терапії (ВАІТ) Дитячої міської клінічної лікарні (ДМКЛ) м. Полтави з 2007 року застосовується туге контрастування стравоходу зондом авторської конструкції (рис. 1), на який було отримано патент на корисну модель № 18963 «Спосіб діагностики ізольованої бронхо- чи трахеостравохідної нориці» [10]. Суть даного способу полягає в тому,

що після інтубації трахеї на самостійному чи апаратному диханні дитини зонд стравохідний вводиться у стравохід до рівня стравохідно-шлункового сфінктеру. Далі проводиться введення повітря у зовнішню повітряну камеру зонду через запірний клапан. Об'єм повітря складає 3,0 мл. Дана камера забезпечує герметичність між стравоходом та шлунком. Після цього у верхній частині стравоходу або ротоглотки проводиться встановлення повзуна із зовнішньою та внутрішньою повітряними камерами для введення в них повітря через запірні клапани та силіконові трубки. Об'єм повітря зовнішньої камери становить 3,0 мл, внутрішньої - 1,0-1,5 мл. Після видалення провідника жорсткості стравохідного зонду в останній через канюлю вводиться 5,0-8,0 мл водорозчинного контрасту у розведенні з фізіологічним розчином 0,9% – 1:2. Рентген-контрастна речовина потрапляє до стравоходу через отвори зонду, заповнюючи ділянку стравоходу між зовнішньою камерою зонду, камерами повзуна і норицею [11]. Після введення контрасту в вертикальному положенні проводиться фронтальна рентгенографія органів грудної клітки, на якій добре видно заповнену контрастом норицю (рис. 2-4).

Перевагами даного авторського способу діагностики ізольованої бронхо- чи трахеостравохідної нориці є його простота, одномоментне контрастування всього стравоходу, що не вимагає проведення додаткових рентгеновських знімків, можливість зміни зони контрастування в залежності від віку дитини, анатомічних особливостей та ділянки розташування нориці. До того ж в усіх випадках проведення езофагографії із застосуванням зонда авторської конструкції не було зафіксовано жодної несприятливої медичної події.

Прикладом складності діагностики та хірургічного лікування атрезії стравоходу з трахеостравохідною норицею може слугувати випадок дитини С. Дитина С. народилась 03.03.2017р від VI вагітності, II фізіологічних пологів, гестаційний вік 37 тижнів, з вагою тіла при народженні 2700 г. Оцінка за шкалою Апгар 7/7 балів. Вагітність протікала на тлі анемії, плацентарної дисфункції, багатоводдя. При УЗД в 12 тижнів виявлена висока вірогідність трисомії по 21 хромосомі. На TORCH інфекції не обстежувалась. Погіршення загального стану наступило через 40 хв. після народження за рахунок наростання дихальної недостатності, появи ретракцій, вологих хрипів над легенями. Дитина відразу була заінтубована та переведена на ШВЛ. У першу добу після народження діагностовано ваду розвитку ШКТ – атрезію стравоходу. 03.03.2017 р. дитина була переведена до ВАІТ ДМКЛ м. Полтави з діагнозом «Множинні вроджені вади розвитку. Атрезія стравоходу з трахеостравохідною норицею. Вроджена вада серця: дефект міжшлуночкової перетинки, відкрите овальне вікно. Підвищений рівень стигматизації. Трисомія по 21 хромосомі (хвороба Дауна)» для проведення хірургічної корекції вади розвитку стравоходу. За рішенням консиліуму після передопераційної підготовки 04.03.2017 р. дитина була прооперована: виконана правобічна торакотомія, перев'язка трахеостравохідної нориці, пластика стравоходу «кінець-в-кінець». Пластика стравоходу мала технічну складність через високе розташування трахеостравохідної нориці. 20.06.2017 р. хлопчик переведений з ВАІТ до відділення патології новонароджених на самостійному диханні, отримував годування через ріжок. 18.07.2017 р. хлопчик виписаний додому у задовільному стані.

05.08.2017 р. у зв'язку з появою вираженої дихальної недостатності дитина госпіталізується до ВАІТ ДМКЛ. Хлопчика відразу було заінтубовано і розпочато респіраторну підтримку апаратом "Avea", режими та параметри вентиляції змінювалися в залежності від комплайнсу легень. Дитина була всебічно обстежена, встановлено діагноз: «Множинні вроджені вади розвитку. Атрезія стравоходу з трахеостравохідною норицею, стан після оперативного лікування (04.02.2017 р. правобічна торакотомія, перев'язка нориці, пластика стравоходу). Вроджена вада серця: дефект міжшлуночкової перетинки, відкрите овальне вікно, висока легенева гіпертензія, вторинна кардіоміопатія, СН ІІБ ступеню. Двобічна негоспітальна бронхопневмонія, дихальна недостатність ІІІ ступеню. Затримка статокінетичного розвитку. Підвищений рівень стигматизації. Трисомія по 21 хромосомі (хвороба Дауна)». 10.08.2017 р. після зондового годування у дитини було помічено наявність молочної суміші у ендотрахеальній трубіці та витік повітря по гастральному зонду, чітко пов'язаний з апаратним диханням. З метою підтвердження реканалізації трахеостравохідної нориці виконане туге контрастування стравоходу, завдяки якому на рентгенограмі органів грудної клітки видно потрапляння контрасту через реканалізовану норицю у бронхолегеневе дерево (рис. 5). Дитині показано оперативне лікування, але у зв'язку з тяжкістю стану та високим операційно-анестезіологічним ризиком операція з приводу усунення трахеостравохідної нориці була відкладена до стабілізації стану. Рішенням консиліуму вирішено провести гастростомію для можливості подальшого ентрального годування дитини.

06.09.2017 р. дитині С. у зв'язку із наявністю реканалізованої трахеостравохідної нориці проведено оперативне втручання: правобічна торакотомія, видалення реканалізованої трахеостравохідної нориці. Через місяць після проведеного оперативного втручання дитина була переведена до відділення патології новонароджених ДМКЛ м. Полтави.

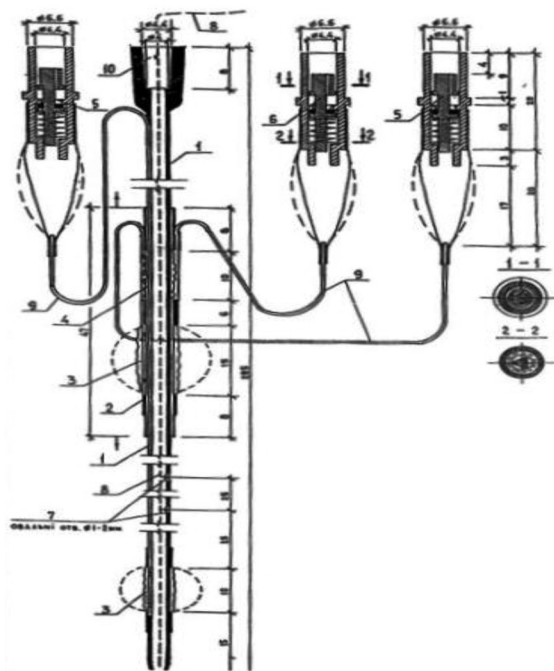


Рис. 1 Схема стравохідного зонда авторської конструкції для проведення езофагографії.

1. Стравохідний зонд Ш 3,2 см.
2. Повзун з внутрішньою та зовнішньою повітряними камерами.
3. Зовнішні повітряні камери.
4. Внутрішня повітряна камера.
5. Запірні камери для зовнішніх повітряних камер.

6. Запірний клапан для внутрішньої камери.
7. Отвори для введення контрастної рідини в стравохід.
8. Провідник жорсткості стравохідного зонду.
9. Капілярні силіконові трубки.
10. Канюля для введення контрастної рідини.

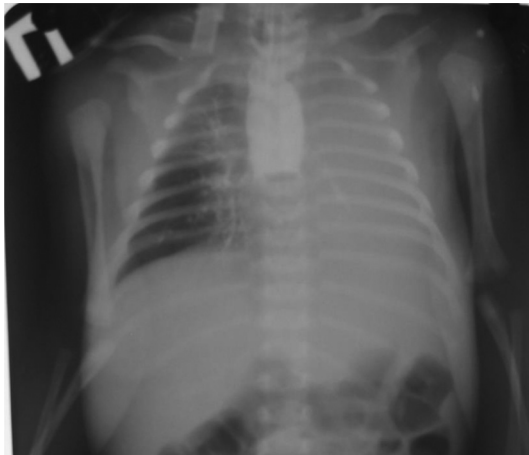

Рис. 2 Оглядова рентгенограма органів грудної клітки та черевної порожнини з контрастованою трахеостравохідною норлицю методом тугого контрастування стравоходу.

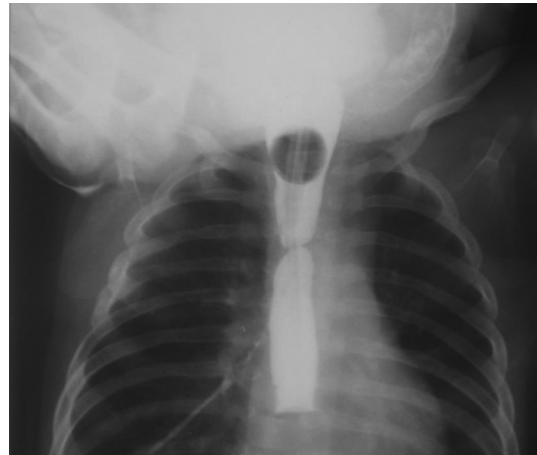

Рис. 3 Рентгенограма органів грудної клітки із тугим контрастуванням стравоходу з метою виявлення реканалізованої трахеостравохідної норлиці (з правого боку).

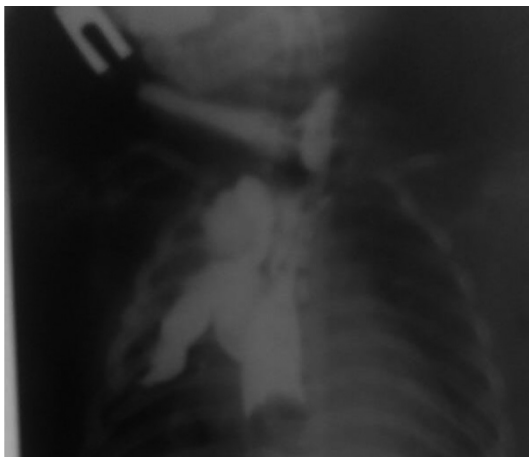


Рис. 4 Рентгенограма органів грудної клітки із тугим контрастуванням стравоходу для підтвердження наявності ізольованої трахеостравохідної норлиці.

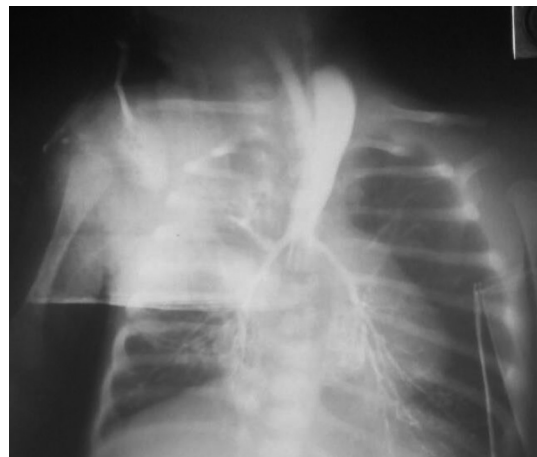


Рис. 5. Рентгенограма органів грудної клітки із тугим контрастуванням стравоходу. Через реканалізовану норлицю видно потраплення контрасту у бронхолегеневе дерево.

Література

1. Горичкая ТА, Обыденнова РВ, Гуз ВИ, Полюдов СА, Воровский ВА, Нецветаева ТЭ, и др. Трахеопищеводные свищи у детей. Детская хирургия. 2008;5:7-10.
2. Трофимов ВА, Окунев НА, Гераськин ВА, Рубинов ЛП. Особенности организации предоперационной подготовки при хирургической патологии новорожденных детей. Детская хирургия. 2002(6):32-4.
3. Сердюк АМ, Тимченко ОИ, Линчак ОВ. Генофонд и здоровье: врожденные пороки развития среди новорожденных. Киев: Мединформ; 2012. 571с.
4. Берман РЕ, Воган ВК, редактор. Педиатрия. Болезни органов пищеварения. Москва: Медицина; 1988. Кн 5; 512с.
5. Кожевников ВА, Тен ЮВ, Смирнов АК. Новые подходы к хирургическому лечению атрезии пищевода у детей. Проблемы клинической медицины. 2005;4:59-63.
6. Чепурной ГИ, Розин БГ. Трудности диагностики атрезии пищевода с нижним трахеопищеводным свищем. Детская хирургия. 2016;20(4):218.
7. Sfeir R, Michaud L, Salleron J, Gottrand F. Epidemiology of esophageal atresia. Dis Esophagus. 2013;26(4):354-5. doi: <https://doi.org/10.1111/dote.12051>
8. Haffreingue A, Duppont-Lucas C, Petit T, Ravasse P, Rod J. Investigating congenital isolated tracheo-oesophageal fistula: considering CT scan? Arch Dis Child. 2017. doi: <http://dx.doi.org/10.1136/archdischild-2017-312817>
9. Piro E, Schrierz IAM, Giuffre M, Cuffaro G, La Placa S, Antona V, et al. Etiological heterogeneity and clinical variability in newborns with esophageal atresia. Ital J Pediatr. 2018;44(1):19. doi: <https://doi.org/10.1186/s13052-018-0445-5>
10. Похилько ВІ, Шкурупій ДА, винахідники. Похилько ВІ, Шкурупій ДА, патентовласники. Спосіб діагностики ізольованої бронхо- чи трахеостравохідної норлиці. Патент Україна №18963. 2006 Лис 15.
11. Похилько ВІ. Спосіб діагностики вродженої аномалії розвитку стравоходу у новонароджених. Вісник проблем біології і медицини. 2012;3(1):253-6.

**КЛИНИЧЕСКИЙ СЛУЧАЙ ВРОЖДЕННОЙ
АТРЕЗИИ ПИЩЕВОДА С ТРАХЕОПИЩЕВОДНЫМ
СВИЩЕМ И ПРИМЕНЕНИЕМ АВТОРСКОЙ
МЕТОДИКИ ТУГОГО КОНТРАСТИРОВАНИЯ
ПИЩЕВОДА**

*В.И. Похилько, Н.М. Адамчук, А.Ю. Бодулев,
Ю.И. Чернявская*

**ВГУЗУ «Украинская медицинская
стоматологическая академия»
(г. Полтава, Украина)**

Резюме

Распространенность врожденных пороков развития пищеварительной системы согласно данным Всемирной организации здравоохранения составляет от 3,1 до 20 на 10000 новорожденных. Среди них 10-12% приходится на пороки развития пищевода. Диагностика атрезии пищевода, учитывая разработанные алгоритмы подходов к пре- и антенатальной диагностике врожденного порока развития, сегодня четко определена. Однако до сих пор остается сложной дифференциальная диагностика изолированных или множественных трахеопищеводных свищей. Существующие методы контрастирования пищевода с положительным давлением контрастного вещества в пищеводе требуют проведения рентгенологического исследования как минимум дважды, и не всегда пределы зоны контрастирования четко определены. К тому же свищ может быть расположен на границе средней и нижней трети пищевода, и во время проведения эзофагографии может закрываться баллонным obturatorом катетера. С целью дифференциальной диагностики врожденного бронхо- или трахеопищеводного свищей предложено проведение тугого контрастирования пищевода зондом авторской конструкции. В статье подробно описана методика тугого контрастирования пищевода, приведена схема конструкции авторского зонда.

Преимуществами данного авторского способа диагностики изолированного бронхо- или трахеопищеводного свища является его простота, одномоментное контрастирование всего пищевода, не требует проведения повторных рентгеновских снимков, возможность изменения зоны контрастирования в зависимости от возраста ребенка, анатомических особенностей и участка расположения свища. К тому же во всех случаях проведения эзофагографии с применением зонда авторской конструкции не было зафиксировано ни одного неблагоприятного медицинского события.

В статье описан клинический случай реканализации трахеопищеводного свища у ребенка с применением авторской методики контрастирования пищевода.

Ключевые слова: врожденная атрезия пищевода; трахеопищеводный свищ; новорожденные; контрастирование пищевода; реканализация свища.

Контактна інформація:

Похилько Валерій Іванович – д.мед.н., професор, проректор з науково-педагогічної та виховної роботи, професор кафедри педіатрії №1 з пропедевтикою та неонатологією ВДНЗ України «Українська медична стоматологічна академія», м. Полтава, Україна.

Контактна адреса: вул. Лермонтова, 4, кв. 22, м. Полтава, 36038, Україна.

Контактний телефон: +380565307770

e-mail: v.i.pokhylko@gmail.com

ORCID ID: <http://orcid.org/0000-0002-1848-0490>

Researcher ID: H-6284-2017

Scopus Author ID: 36621271200

Контактная информация:

Похилько Валерий Иванович - д.м.н., профессор, проректор по научно-педагогической и воспитательной работе, профессор кафедры педиатрии №1 с пропедевтикой и неонатологией ВГУЗ Украины «Украинская медицинская стоматологическая академия», г. Полтава, Украина.

Контактный адрес: ул. Лермонтова, 4, кв. 22, г. Полтава, 36038, Украина.

Контактный телефон: +380565307770

e-mail: v.i.pokhylko@gmail.com

ORCID ID: <http://orcid.org/0000-0002-1848-0490>

Researcher ID: H-6284-2017

Scopus Author ID: 36621271200

**CLINICAL CASE OF CONGENITAL ESOPHAGEAL
ATRESIA WITH TRACHEO-OESOPHAGEAL
FISTULA AND APPLICATION OF THE AUTHOR'S
METHODOLOGY OF CONTRASTING OF THE
ESOPHAGUS**

*V.I. Pokhilko, N.M. Adamchuk, O.Y. Boduliev,
Y.I. Cherniavska*

**Higher educational institution «Ukrainian medical
stomatological academy»
(Poltava, Ukraine)**

Summary

The prevalence of congenital malformations of the digestive system according to the World Health Organization is 3.1 to 20 per 10000 newborns. Among them, 10-12% is associated with defects in the development of the esophagus. Diagnosis of esophageal atresia, taking into account the developed algorithmic approaches to pre- and antenatal diagnosis of congenital malformation, is clearly defined today. However, there is still a complex differential diagnosis of isolated or multiple tracheo-oesophageal fistulae. Existing methods of contrasting the esophagus with positive pressure of the contrast agent in the esophagus require an X-ray examination at least twice, and not always the limits of the contrast zone are clearly defined. In addition, the fistula can be located on the border of the middle and lower third of the esophagus, and during the manipulation of oesophagography can be closed by the balloon obturator of the catheter. For the purpose of differential diagnosis of congenital broncho- or tracheo-oesophageal fistula, it is suggested that a tense contrasting of the esophagus with a catheter of the author's design is proposed. The article describes in detail the technique of the tense contrasting of the oesophagus, the design of the catheter is presented.

The advantages of this author's method of diagnosing isolated broncho- or tracheo-oesophageal fistula are its simplicity, one-time contrast of the entire esophagus, does not require repeated x-ray images, the possibility of changing the contrast zone depending on the age of the child, anatomical features and the location of the fistula. In addition, in all cases of esophagography with the use of the catheter of the author's construction, no adverse medical events were recorded.

The article describes the clinical case of recanalization of tracheo-oesophageal fistula in a child using an author's method of contrasting the esophagus.

Key words: Congenital Esophageal Atresia; Tracheo-Esophageal Fistula; Newborns; Esophagography, Recanalization of Fistula.

Contact Information:

Pokhylko Valeriy - MD, Professor, Vice-rector in scientific-pedagogical and educational work, Professor of Pediatrics Department №1 with Propaedeutics and Neonatology of the Ukrainian Medical Stomatological Academy, Poltava, Ukraine.

Contact address: Lermontova Str., 4/ 22, Poltava, 36038, Ukraine

Contact phone: +380565307770

e-mail: v.i.pokhylko@gmail.com

ORCID ID: <http://orcid.org/0000-0002-1848-0490>

Researcher ID: H-6284-2017

Scopus Author ID: 36621271200

© В.І. Похилько, Н.М. Адамчук,
О.Ю. Бодулев, Ю.І. Чернявська, 2018

© V.I. Pokhilko, N.M. Adamchuk, O.Y.
Boduliev, Y.I. Cherniavska, 2018

Надійшло до редакції 14.02.2018
Підписано до друку 15.06.2018