

УДК: 616.382-002-053.2-091  
DOI: 10.24061/2413-4260.VIII.2.28.2018.9

## ЗАПАЛЕННЯ ВЕЛИКОГО САЛЬНИКА У ДІТЕЙ З АПЕНДИКУЛЯРНИМ ПЕРИТОНІТОМ

М. Г. Мельниченко, В. О. Ситнікова,  
В. В. Антонюк

Одеський національний медичний  
університет МОЗ України  
(м. Одеса, Україна)

### Резюме

**Вступ.** Оментити у дітей становлять 30 – 35 % у загальному числі невідкладних лапаротомій. Дискутабельними і не до кінця вирішеними залишаються питання адекватного хірургічного лікування оментитів.

**Мета і завдання дослідження.** Підвищити ефективність лікування дітей з оментитами при апендикулярному перитоніті шляхом покращення діагностики запальних змін великого сальника та визначення показань та обсягів його резекції, для чого провести сонографічну, макроскопічну та гістологічну його оцінку.

**Матеріал і методи.** Під нашим спостереженням перебувало 186 дітей з апендикулярним перитонітом (АП). У всіх дітей під час операції проведено резекцію запально зміненого великого сальника. Видалені тканини запального вогнища черевної порожнини підлягали макроскопічному й гістологічному дослідженню.

**Результати та їх обговорення.** Параапендикулярні абсцеси інтраопераційно визначалися у дітей як при розповсюдженому (РП), так і при місцевому перитоніті (МП). Найчастіше зустрічалось утворення абсцесу II – 53,8% при РП та 68,1% при МП, тоді як абсцес III при РП був тільки у кожній третій дитині, а при МП – у кожній 6 дитині. Проведене сонографічне, макроскопічне та гістологічне дослідження дозволило визначити участь і роль великого сальника у запальному процесі черевної порожнини у дітей з апендикулярним перитонітом.

**Висновок.** Ультразвуковим обстеженням до операції можливо візуалізувати наявність параапендикулярних абсцесів I-III при АП для здійснення адекватного за обсягами хірургічного втручання. Макроскопічне інтраопераційно обстеження запальних змін великого сальника при апендикулярному перитоніті є необхідним для визначення його адекватної резекції. Гістологічним дослідженням у 97,4 % випадках було виявлено гнійний та фібринозно-гнійний оментит, що підтверджує необхідність резекції запально зміненого великого сальника при апендикулярному перитоніті.

**Ключові слова:** запалення, великий сальник, діти, апендикулярний перитоніт

### Вступ

Одним з основних чинників, що визначають післяопераційний перебіг при гострій хірургічній патології органів черевної порожнини у дітей, є участь великого сальника у формуванні інтраперитонеального запального вогнища [1, 2, 3]. Оментити у дітей, за даними різних авторів, становлять 30 – 35 % у загальному числі невідкладних лапаротомій [1, 4, 5, 6]. Будучи втягненим у запальний процес, великий сальник може ускладнити перебіг основного захворювання й стати причиною релапаротомії [2, 7, 8, 9, 10].

Дискутабельними і не до кінця вирішеними залишаються питання адекватного хірургічного лікування оментитів, недостатньо розроблені питання профілактики розвитку післяопераційних інфільтратів за участю сальника [4, 11, 12, 13, 14, 15]. Залишаються відкритими питання особливостей патоморфологічних порушень при оментитах [1, 6, 16]. Дослідження в цьому напрямі доки не дозволяють дати всі відповіді на багато питань. Вищевикладене визначає актуальність нашого дослідження.

### Мета і завдання дослідження

Підвищити ефективність лікування дітей з оментитами при апендикулярному перитоніті шляхом покращення діагностики запальних змін великого сальника та визначення показань та обсягів його резекції, для чого провести сонографічну, макроскопічну та гістологічну його оцінку.

### Матеріал і методи

Під нашим спостереженням за період 2006-2016 рр. перебувало 186 дітей віком від 2 до 18 років з апендикулярним перитонітом, які знаходились у відділенні гнійно-септичної хірургії обласної дитячої клінічної лікарні м. Одеси. Найчастіше були діти з місцевим перитонітом – 160 (86,1 %) (табл. 1), розповсюджений перитоніт спостерігався у 13,9 % (26 хворих) випадків – кожна шоста дитина. Основними критеріями відбору дітей в групу дослідження була наявність залучення великого сальника у запальний процес у дітей з апендикулярним перитонітом (визначена сонографічно до операції, наявна під час операції) та формування параапендикулярних абсцесів I-III.

Таблиця 1

Розподіл дітей в залежності від первинної патології

Первинна патологія	Кількість дітей	
	абс.	%
Розповсюджений перитоніт:	26	13,9
а) абсцес I	2	7,7
б) абсцес II	14	53,8
в) абсцес III	10	38,5
Місцевий перитоніт:	160	86,1
а) абсцес I	26	16,3
б) абсцес II	109	68,1
в) абсцес III	25	15,6
Разом	186	100,0

$$\chi^2 = 7,98 ; p = 0,018$$

Як свідчать дані табл. 1, особливістю перебігу апендикулярного перитоніту у всіх досліджуваних дітей було формування параапендикулярних абсцесів різного ступеню виразності. Інтраопераційно параапендикулярні абсцеси визначалися у дітей як при розповсюдженню, так і при місцевому перитоніті. І в першому і в другому випадках найчастіше зустрічалось утворення абсцесу І – 53,8 % при РП та 68,1 % при МП, тоді як абсцес ІІІ при РП був тільки у кожній третій дитині (38,5 %), а при МП – у кожній 6 дитині (15,6 %). Абсцеси при апендикулярному перитоніті були притаманні пацієнтам старше 6 років (140 дитина; 75,3 %) – утричі частіше, ніж у дітей до 6 років (46 дітей; 24,7 %), що пояснюється морфофункціональними віковими особливостями органів черевної порожнини. Хлопчиків було 96 (51,6 %), дівчаток – 90 (48,4 %), тобто формування абсцесів при апендикулярному перитоніті не залежало від статі дитини. Середній вік досліджуваних становив 9,8 років.

Середня тривалість захворювання до початку госпіталізації склала у наших спостереженнях 2,7 доби. В залежності від віку середня давність захворювання серед досліджуваних пацієнтів була наступна: у дітей до 6 років – 3,2 доби, старше 6 років – 2,5 доби ( $F=1,5$ ;  $p=0,22$ ).

За результатами проведеного аналізу виявлена кореляція тривалості захворювання з наявністю інтраабдомінальних змін у вигляді абсцесу І-ІІІ при апендикулярному перитоніті. Так, у дітей з абсцесом ІІІ, як найважчою формою інтраабдомінального запалення при апендикулярному перитоніті, статистично значимо тривалість захворювання більше (4,6(0,6) діб), ніж у дітей з абсцесом І (2,4 (0,5)) і ІІ (2,4 (0,2)) ( $P = 0,000$ ). Крім того,

найчастіша форма інтраабдомінального запалення – абсцес ІІ – спостерігалася у дітей вже до 3-ї доби від початку захворювання. Таким чином, проведений аналіз показав, що тривалість захворювання у дітей до звернення за медичною допомогою достовірно впливає на розповсюдженість інтраабдомінального запалення та формування параапендикулярного абсцесу І-ІІІ: чим більше давність захворювання, тим частіше виникає розповсюджений перитоніт, а давність більше 4-х діб призводить до формування абсцесу ІІІ у 18,8 % випадків, тобто у кожній п'ятій дитині.

Ультразвукове дослідження органів черевної порожнини проводили при госпіталізації всім дітям з підозрою на апендикулярний перитоніт, що допомагало візуалізувати інтраабдомінальну локалізацію осередка запалення (параапендикулярний абсцес І-ІІІ, перитоніт) та додатково визначити показання до екстреної операції.

Вирішальне значення в лікуванні гострих запальних захворювань органів черевної порожнини має адекватна хірургічна тактика, однак наслідки таких захворювань залежать також від обсягу і характеру супровідного комплексного лікування.

У наших спостереженнях всі діти (186 пацієнтів) з первинним діагнозом апендикулярний перитоніт оперовані лапаротомією (78,5 %; 146 дітей) або лапароскопічно (21,5 %; 40 дітей). Серед відкритого способу у 58,6 % випадків проведено правобічну лапаротомію, тобто у 3 рази частіше за середню лапаротомію, яка відбулася у 19,9 % випадків. Закритим способом – лапароскопічно – оперовані в наших спостереженнях тільки 21,5% хворих. Обсяг операції у досліджуваних дітей представлено у таблиці 2.

**Таблиця 2**

**Розподіл дітей з апендикулярним перитонітом за обсягом операцій**

Обсяг операції	Місцевий перитоніт		Розповсюджений перитоніт		Разом
	абс.	%	абс.	%	
Лапаротомія/лапароскопія: апендектомія+резекція сальника +санація	20/4	12,5/2,5			20/4
Лапаротомія/лапароскопія: апендектомія+резекція сальника +санація+дренування черевної порожнини	104/32	65,0/20,0	22/4	84,6/15,4	126/36
Всього	160	100	26	100	186

У всіх дітей під час операції проведено резекцію запально зміненого великого сальника з послідуочим його дослідженням.

Тканини запального процесу черевної порожнини (ділянки брижі, сальника, кишечника, очеревини) підлягали макроскопічному й гістологічному дослідженню.

Макроскопічно оцінювали стан органів черевної порожнини: органи, що становлять інтраабдомінальне запалення (стінка кишечника, сальник, брижі), щільність останнього у цілому, наявність, характер і розповсюдженість запального процесу.

Гістологічні дослідження проводилися на кафедрі патоморфології Одеського національного медичного університету. Методика гістологічного дослідження: шматочки тканин після обробки за-

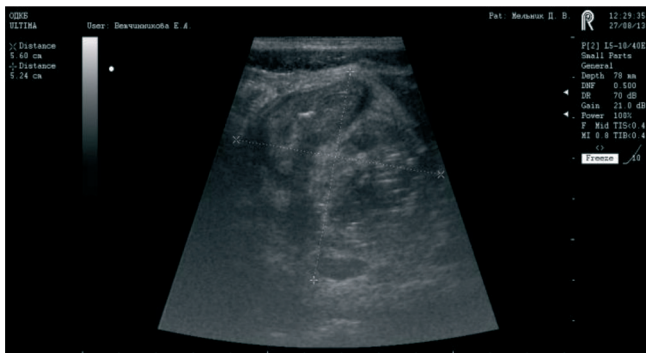ливалися у парафін. Зрізи забарвлювали гематоксилін-еозином, толуїдиновим синім, за Ван-Гізеном.

### Результати та їх обговорення

Стадії параапендикулярного абсцедування виділяли за С. Я. Долецьким [16]: І стадія макроскопічно характеризувалася скупченням гною біля деструктивно зміненого апендикса, пухким обмеженням місцевого запального процесу інфільтрованими тканинами, наявністю нижніх фібринозних нашарувань.

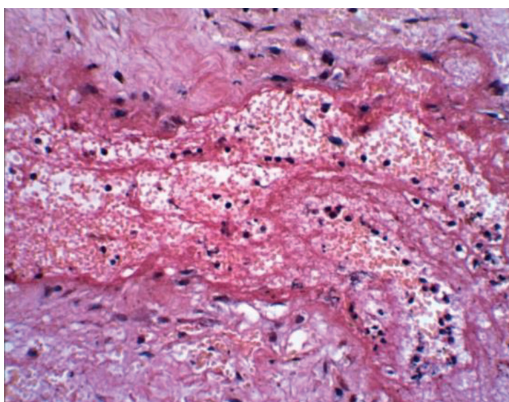
Ультразвуковим обстеженням при абсцесі І визначалися ехопозитивний конгломерат без чітких контурів, зниження ехогенності м'яких тканин, незначна присутність рідини між петлями набряклого кишечника, пухке відмежування запального

осередку інфільтрованими тканинами, капсула не диференційована, можлива візуалізація потовщеного шаруватої структури апендикса з гетерогенним вмістом (рис. 1). Залучена у запалення прядка великого сальнику неоднорідна за структурою, підвищеної ехогенності, без чітких контурів.

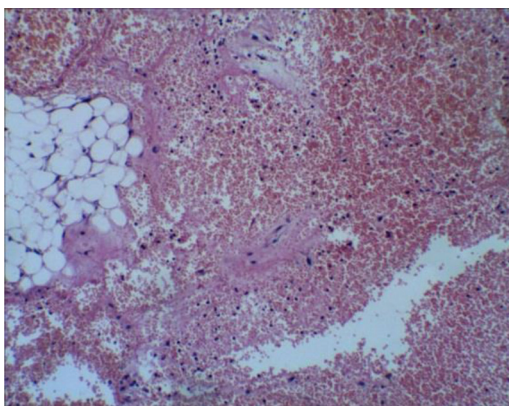


**Рис. 1.** УЗД-грама правої здухвинної ділянки хлопчика Д., 10 років (м/к № 3125). Ехопозитивний конгломерат неправильної форми без чітких контурів. **Діагноз:** Місцевий апендикулярний перитоніт, абсцес І.

Результати гістологічних досліджень видалених запально змінених тканин сальнику у дітей з апендикулярним перитонітом були наступні. При наявності параапендикулярного абсцесу І звертали на себе увагу виражені гемодинамічні розлади у брижі, стінці кишки та залученої пасми сальнику – повнокров'я і стаз, перваскулярний набряк (рис. 2, 3). Між петлями кишечника та у брижах виявлялися ділянки грануляційної тканини.

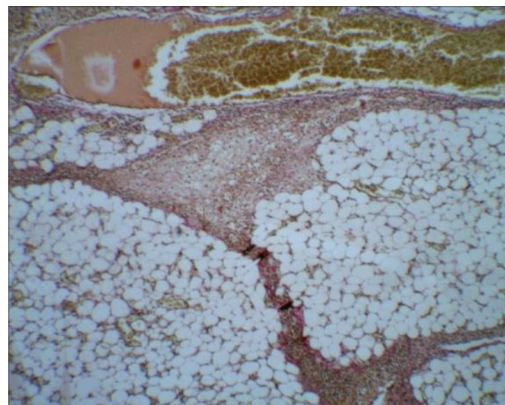


**Рис. 2.** Хворий 8 років. Повнокров'я судин. Забарвлення гематоксилін еозіном **OKx10 OБx20**



**Рис. 3.** Хворий 4 роки. Жирова тканина з крововиливами. Забарвлення гематоксилін еозіном **OKx10 OБx10**

Запальний інфільтрат визначався в перивісцеральній очеревині, сальнику й у брижі (рис. 4).



**Рис. 4.** Хворий 15 років. Скупчення лейкоцитів в сполучнотканинних прошарках жирової тканини. Забарвлення за Ван-Гізоном **OKx10 OБx40**

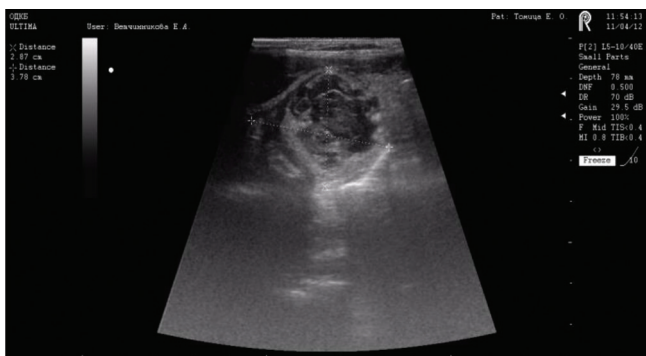Сальник місцями був некротизований з ділянками крововиливів. Відзначалася незначна метакромазія в ділянках утворення грануляційної тканини.

Наступна стадія – абсцес ІІ – характеризувалася більш чітко відмежованим утворенням за рахунок щільної інфільтрації тканин. Макроскопічно вирізнялася наявністю вираженої капсули гнійника з еластичними стінками, які спадаються після його розкриття й видалення апендикса. При ревізії у черевній порожнині виявлено помірний мутний гнійний екссудат, петлі кишечника частково були склеєні між собою, очеревина була набряклою. У правій здухвинній ділянці виявлено конгломерат петель кишечника, сальника, підпаяний до місця післяопераційної рани пухкими спайками. Усі тканини, що брали участь в утворенні конгломерату, були інфільтровані, склеєні пухкими спайками між собою, визначались окремі ділянки фібрину на петлях кишечника.

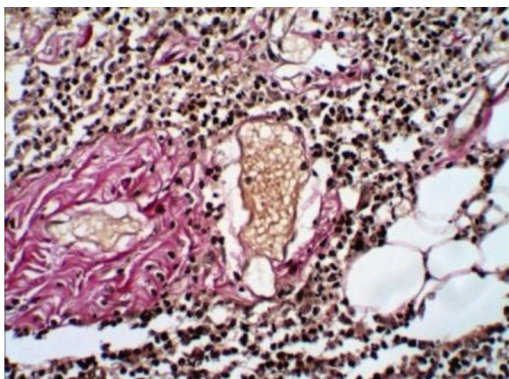
УЗ-обстеження дозволяло візуалізувати підвищену ехогенність структур конгломерату, поліморфність залучених тканин та органів (великого сальнику, зміненого апендикса), наявність рідини в осередку абсцесу. Капсула абсцесу виявлялась за рахунок наявності фібрину навколо шару рідини (гною). Стадія запалення апендиксу при абсцесі ІІ не завжди дозволяла його диференціювати у зв'язку з гнійним розплавленням, але іноді можливо було виявити самоампутацію у вигляді ехопозитивного утворення. Частина великого сальнику комірчастої структури обов'язково виявлялась в абсцесі нерухливим утворенням з відмежованими ділянками зниженої ехогенності (рис. 5).

Якщо абсцес ІІ формувалася при розповсюдженому перитоніті, УЗ-дослідженням вільна рідина візуалізувалася і за межами утворення між петлями кишечника і в латеральному каналі та в малому тазі.

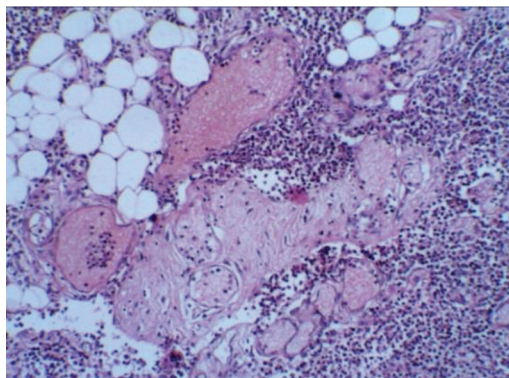
Гістологічно при забарвленні за Ван-Гізоном виявлялися сполучнотканинні прошарки з повнокровними судинами, навколо судин визначалася масивна лейкоцитарна інфільтрація сегментоядерними нейтрофілами (рис. 6), така ж інфільтрація виявлялась у сальнику й у брижі (рис. 7, 8). Запальний інфільтрат був виражений і навколо кровососних і лімфатичних судин сальнику.



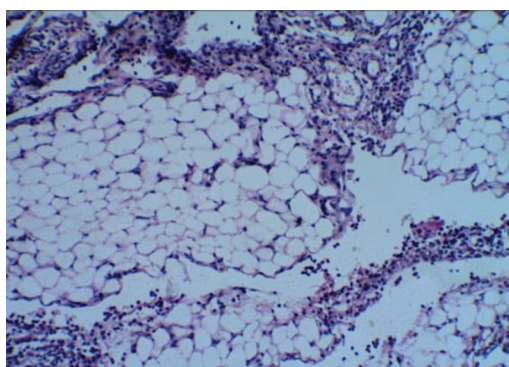
**Рис. 5.** УЗД-грама правої здухвинної ділянки хлопчика Є., 11 років (м/к № 741). Ехопозитивне відмежоване утворення неправильної форми, візуалізується залучений у запальний процес сальник зі зміненим апендиксом усередині. Діагноз: Місцевий апендикулярний перитоніт, абсцес II



**Рис. 6.** Хворий 7 років. Жирова тканина інфільтрована сегментоядерними нейтрофілами. Забарвлення за Ван Гізоном. ОКх20 ОБх10МИ



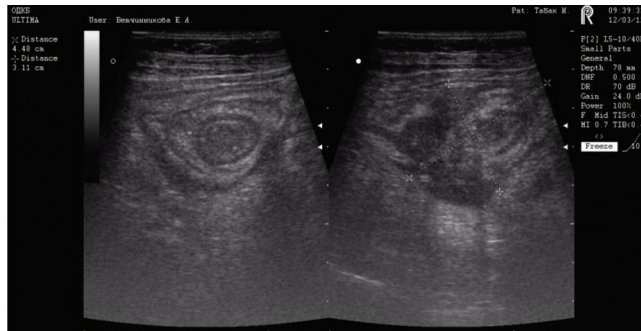
**Рис 7.** Хворий 14 років. Запальний інфільтрат навколо кровоносних і лімфатичних судин. Забарвлення гематоксилін еозином ОКх10 ОБх10



**Рис. 8.** Хворий 3 років. Запальний інфільтрат в жировій тканині. Забарвлення гематоксилін еозином ОКх10 ОБх10

При III стадії капсула параапендикулярного абсцесу представлена щільними ригідними стінками, які не спадаються після дренивання абсцесу; у черевній порожнині багато нашарувань фібрину на значно набряклих запально інфільтрованих оточуючих тканинах.

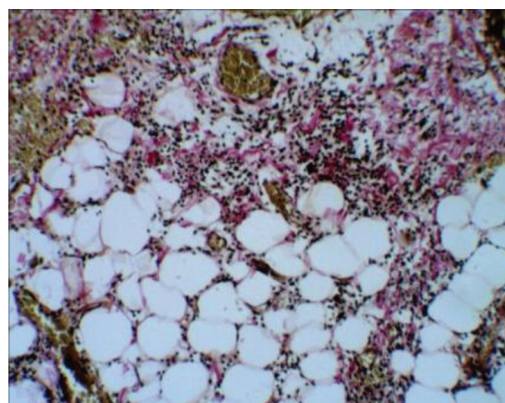
УЗ-дослідженням при параапендикулярному абсцесі III скупчення гною характеризувалося наявністю ехонегативної або гіпонегативної зони у середині утворення за рахунок гнійного розплавлення тканин (рис.9).



**Рис. 9.** УЗД-грама правої здухвинної ділянки хлопчика І., 11 років (м/к № 315). Ехопозитивний конгломерат з оболонкою високої акустичної щільності навколо ехонегативної зони, осеред змінений апендикс. Діагноз: Місцевий апендикулярний перитоніт, абсцес III.

Як видно на рис. 9, оболонка гнійника візуалізувалася у вигляді зони більш високої акустичної щільності навколо ехонегативної зони. В осередку великий сальник можливо було візуалізувати нечіткими ділянками зниженої ехогенності, але стадія гнійного розплавлення ускладнювала можливість диференціювання структур залучених у запалення тканин, в тому числі і зміненого апендиксу.

Гістологічно визначалися повнокрів'я, мікротромбози судин, фібринозні нашарування, осередкова густа лейкоцитарна інфільтрація сальника (рис. 10, 11, 12), періваскулярна проліферація фібробластів, некротизовані ділянки сальнику з крововиливами (рис. 13).



**Рис 10.** Хворий 8 років. Періапендикулярна жирова тканина з прошарками сполучної тканини густо інфільтрованою сегментоядерними нейтрофільними лейкоцитами. Забарвлення за Ван-Гізоном ОКх10 ОБх10

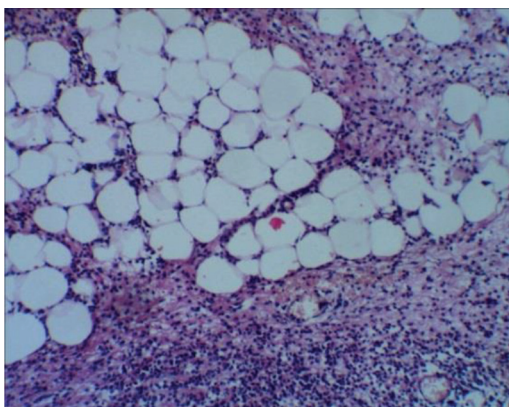


Рис. 11. Хворий 8 років. Періапендикулярна жирова тканина з густим запальним інфільтратом. Забарвлення гематоксилін еозіном ОКx10 ОБx10

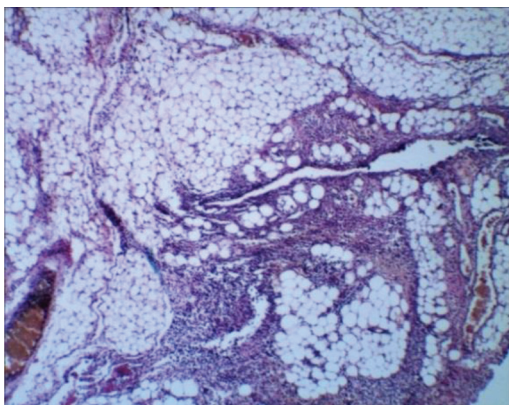


Рис. 12. Хворий 3 років. Запальний інфільтрат розповсюджується впродовж сполучнотканин прошарків жирової тканини. Забарвлення гематоксилін еозіном ОКx10 ОБx4

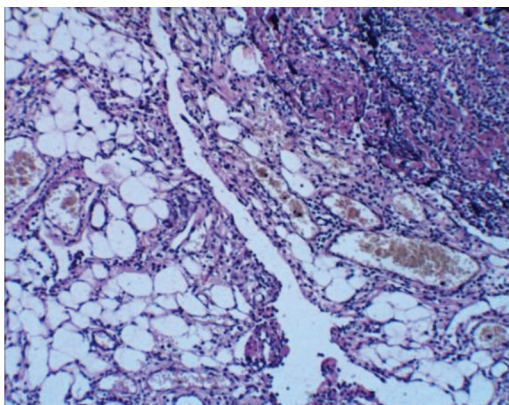


Рис. 13. Хворий 3 років. Ділянка жирової тканини з фібриноїдним некрозом. Забарвлення гематоксилін еозіном ОКx10 ОБx10

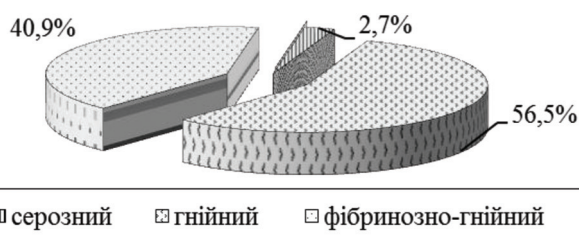


Рис. 14. Морфологічна характеристика запального сальника

У більшості хворих фіксація сальнику у складі утворення була пухкою – у 71,5 %, тільки у 16,1 % випадків при видаленні сальник був щільної фіксації.

Таким чином, проведене макроскопічне, сонографічне та гістологічне обстеження дозволило визначити участь і роль великого сальнику у запальному процесі черевної порожнини у дітей з апендикулярним перитонітом. У всіх досліджуваних випадках великий сальник був втягнутий у запалення, відмежував його, приймаючи участь у формуванні абсцесів I-III при апендикулярному перитоніті. Але анатомо-морфологічні вікові особливості структури та функції органів і тканин зокрема (незрілість структури, висока щільність та компактність лімфоїдної тканини (до 31,5 % всього сальнику), виражені пластичні властивості, імунологічна відповідь на запалення, т.ін.) та організму дитини загалом (схильність до гіперреакції у відповідь на запальну агресію) призводять до швидких деструктивних змін великого сальнику. Окрім відмежування інтраабдомінального запалення, великий сальник настільки бурхливо відповідає на нього, що ланцюжок морфологічних змін не зупиняється, а призводить до гнійного або фібринозно-гнійного оментиту. Цьому процесу сприяє давність захворювання дитини. Якщо запальну ділянку великого сальнику не видалити з черевної порожнини, дитину чекає розповсюдження запалення, продовження перитоніту, виникнення післяопераційних ускладнень – інтраабдомінальних інфільтратів (вторинних оментитів) та абсцесів. Тому важливо при ультразвуковому доопераційному та макроскопічному інтраопераційному підтвердженні оментиту визначити показання до резекції великого сальнику. Вище приведена гістологічна характеристика видаленого великого сальнику підтверджує адекватність обраної хірургічної тактики – у 97,4 % випадках були наявні безповоротні морфологічні зміни (гнійний та фібринозно-гнійний оментит), що потребувало його резекції.

### Висновки

1. Параапендикулярні абсцеси інтраопераційно визначалися у дітей як при розповсюдженому, так і при місцевому перитоніті: найчастіше зустрічалось утворення абсцесу II – 53,8% при РП та 68,1% при МП, тоді як абсцес III при РП був тільки у кожній третій дитині (38,5%), а при МП – у кожній 6 дитині (15,6%).

2. Ультразвуковим обстеженням до операції можливо візуалізувати наявність параапендикулярних абсцесів I-III при апендикулярному перитоніті для здійснення адекватного за обсягами хірургічного втручання.

3. Макроскопічне інтраопераційне обстеження запальних змін великого сальнику при апендикулярному перитоніті є необхідним для визначення його адекватної резекції.

4. Гістологічним дослідженням у 97,4 % випадках було виявлено гнійний та фібринозно-гнійний оментит, що підтверджує необхідність резекції запально зміненого великого сальнику при апендикулярному перитоніті.

## Перспективи подальших досліджень

Перспективою є вибір способу резекції великого сальнику при його запаленні для запобігання розвитку післяопераційних ускладнень.

## Зв'язок публікації з плановими науково-дослідними роботами

Роботу виконано відповідно до основного плану науково-дослідних робіт Одеського національного медич-

ного університету: «Патогенетичні механізми розвитку захворювань репродуктивної системи у дівчаток в умовах дії інфекційних факторів середовища і шляхи їх корекції», № держреєстрації 0199u004330; пошукової НДР кафедри дитячої хірургії «Особливості перебігу хірургічних захворювань у дітей з диспластичним синдромом».

**Конфлікт інтересів.** Автори не заявили будь-якого конфлікту інтересів.

## Література

1. Аверин В.И. Лечение аппендикулярного перитонита у детей на современном этапе / В.И. Аверин, А.И. Гринь, А.И. Севковский // Хирургия. Восточная Европа. – 2015. – № 3. – С. 82–86.
2. Рибальченко В.Ф. Гострий оментит у дітей: класифікація та вибір хірургічної тактики / В.Ф. Рибальченко, П.С. Русак // Шпитальна хірургія. – 2014. – № 1 – С. 88.
3. Мрыхин Г.А., Черкасов М.Ф., Грошин В.С. Анализ эффективности профилактики гнойно-септических осложнений у больных после открытой и лапароскопической аппендэктомии // Военно-медицинский журнал. – 2012. – № 33 (4). – С. 65–67.
4. Kulaylat AN, Moore MM, Engbrecht BW An implemented MRI program to eliminate radiation from the evaluation of pediatric appendicitis. *Pediatric Surgery*. 2015;50(8): 1359–63. DOI: 10.1016/j.jpedsurg.2014.12.012
5. Шагобалов В.К. Аппендицит: этиология, патогенез, классификация, а также варианты его рецидивирующего и хронического течения // Хирургия. Журнал имени Н.И. Пирогова. – 2013. – № 4. – С. 87–91.
6. Holcomb III GW, St. Peter SD. 2012. Current management of complicated appendicitis in children. *European Journal of Pediatric Surgery*. 22(3): 207–12. doi: 10.1055/s-0032-1320016. Epub 2012 Jul 5.
7. Vahdad MR, Troebs RB, Nissen M Laparoscopic appendectomy for perforated appendicitis in children has complication rates comparable with those of open appendectomy. *Pediatric Surgery*. 2013; 48(3): 555–61. DOI: 10.1016/j.jpedsurg.2012.07.066
8. Akkoyun I, Tuna AT Advantages of abandoning abdominal cavity irrigation and drainage in operations performed on children with perforated appendicitis. *Pediatric Surgery*. 2012; 47(10): 1886–90. DOI: 10.1016/j.jpedsurg.2012.03.049
9. Cheng Y, Zhou S, Zhou R, Lu J, Wu S, Xiong X, et al. 2015. Abdominal drainage to prevent intra-peritoneal abscess after open appendectomy for complicated appendicitis. *Cochrane Database of Systematic Reviews* [Internet]. 2: 39. Available from: <http://www.thecochranelibrary.com>. doi: 10.1002/14651858.CD010168.pub2.
10. Raines A, Garwe T, Wicks R, Palmer M, Wood F, Adeseye A, et al. 2013. Pediatric appendicitis: The prevalence of systemic inflammatory response syndrome upon presentation and its association with clinical outcomes. *Pediatric Surgery*. 48 (12): 2442–5. doi: 10.1016/j.jpedsurg.2013.08.017.
11. Slusher J, Bates CA, Johnson C Standardization and improvement of care for pediatric patients with perforated appendicitis. *Pediatric Surgery*. 2014; 49(6): 1020–25. DOI: 10.1016/j.jpedsurg.2014.01.045
12. Даньшин Т.І. Досвід лікування післяопераційних ускладнень в дитячій абдомінальній хірургії / Т.І. Даньшин, В.Д. Письменний, О.О. Гришин, Р.В. Жежера, І.П. Яковлева // XXIII з'їзд хірургів України: збірник наук робіт, 21–23 жовтня 2015 р. – К.: Клінічна хірургія, 2015. – С. 398.
13. Emil S, Elkady S, Shbat L Determinants of postoperative abscess occurrence and percutaneous drainage in children with perforated appendicitis. *Pediatric Surgery International*. 2014; 30(12): 1265–71. DOI: 10.1007/s00383-014-3617-4
14. Nazarey PP, Stylianos S, Velis E Treatment of suspected acute perforated appendicitis with antibiotics and interval appendectomy. *Pediatric Surgery*. 2014; 49(3): 447–50. DOI: 10.1016/j.jpedsurg.2013.10.001
15. Сажин А.В. Минимизация доступа в хирургии острого аппендицита и его осложнений. // Сажин А.В., Мосин С.В., Коджоглян А.А., Медоев В.В., Мирзоян А.Т., Юлдошев А.Р. [и др.] / Хирургия. Журнал имени Н.И. Пирогова. – 2012. – № 6. – С. 65–72.
16. Долецкий С.Я., Щитинин В.Е., Арапова А.В. Осложненный аппендицит у детей. — Л.: Медицина, Ленингр. Отд.-е., 1982. — 190 с

## References

1. Averin VI, Grin' AI, Sevkovskiy AI Lechenie appendikulyarnogo peritonita u detey na sovremennom etape. *Khirurgiya. Vostochnaya Evropa*. 2015; 3: 82–6. [In Russian].
2. Ribal'chenko VF, Rusak PS Gostriy omentit u ditey: klasifikatsiya ta vibir khirurgichnoi taktiki. *Shpital'na khirurgiya*. 2014; 1: 88. [In Ukrainian].
3. Mrykhin GA, Cherkasov MF, Groshilin VS. 2012. Analysis of the effectiveness of prevention of purulent-septic complications in patients after open and laparoscopic appendectomy. *Voenno-meditsinskij zhurnal*. 333 (4): 65–7. [In Russian].
4. Kulaylat AN, Moore MM, Engbrecht BW An implemented MRI program to eliminate radiation from the evaluation of pediatric appendicitis. *Pediatric Surgery*. 2015;50(8): 1359–63. DOI: 10.1016/j.jpedsurg.2014.12.012
5. Shatobalov VK. 2013. The appendicitis: etiology, pathogenesis, classification and variants of recurrent and chronic course of the disease. *Hirurgiya. Zhurnal imeni N.I. Pirogova*. 4: 87–91. [In Russian].
6. Holcomb III GW, St. Peter SD. 2012. Current management of complicated appendicitis in children. *European Journal of Pediatric Surgery*. 22(3): 207–12. doi: 10.1055/s-0032-1320016. Epub 2012 Jul 5.
7. Vahdad MR, Troebs RB, Nissen M Laparoscopic appendectomy for perforated appendicitis in children has complication rates comparable with those of open appendectomy. *Pediatric Surgery*. 2013; 48(3): 555–61. DOI: 10.1016/j.jpedsurg.2012.07.066
8. Akkoyun I, Tuna AT Advantages of abandoning abdominal cavity irrigation and drainage in operations performed on children with perforated appendicitis. *Pediatric Surgery*. 2012; 47(10): 1886–90. DOI: 10.1016/j.jpedsurg.2012.03.049
9. Cheng Y, Zhou S, Zhou R, Lu J, Wu S, Xiong X, et al. 2015. Abdominal drainage to prevent intra-peritoneal abscess after open appendectomy for complicated appendicitis. *Cochrane Database of Systematic Reviews* [Internet]. 2: 39. Available from: <http://www.thecochranelibrary.com>. doi: 10.1002/14651858.CD010168.pub2.
10. Raines A, Garwe T, Wicks R, Palmer M, Wood F, Adeseye A, et al. 2013. Pediatric appendicitis: The prevalence of systemic inflammatory response syndrome upon presentation and its association with clinical outcomes. *Pediatric Surgery*. 48 (12): 2442–5. doi: 10.1016/j.jpedsurg.2013.08.017.
11. Slusher J, Bates CA, Johnson C Standardization and improvement of care for pediatric patients with perforated appendicitis. *Pediatric Surgery*. 2014; 49(6): 1020–25. DOI: 10.1016/j.jpedsurg.2014.01.045
12. Dan'shin TI, Pis'menniy VD, Grishin OO, Zhezhera RV, Yakovleva IP Dosvid likuvannya pislyaoperatsiynikh uskladnen' v dityachiy abdominal'niy khirurgii. XXIII z'izd khirurgiv Ukraini: zbirnik nauk robit, 21–23 zhovtnya 2015. *Klinichna khirurgiya*. 2015. P. 398. [In Ukrainian].
13. Emil S, Elkady S, Shbat L Determinants of postoperative abscess occurrence and percutaneous drainage in children with perforated appendicitis. *Pediatric Surgery International*. 2014; 30(12): 1265–71. DOI: 10.1007/s00383-014-3617-4
14. Nazarey PP, Stylianos S, Velis E Treatment of suspected acute perforated appendicitis with antibiotics and interval appendectomy. *Pediatric Surgery*. 2014; 49(3): 447–50. DOI: 10.1016/j.jpedsurg.2013.10.001
15. Sazhin AV, Mosin SV, Kodzhoglyan AA, Medoev VV, Mirzoyan AT, Yuldoshev AR, et al. 2012. Minimization of access in surgery of acute appendicitis and its complications. *Hirurgiya. Zhurnal imeni N.I. Pirogova*. 6: 65–72. [In Russian].
16. Doletsky S, Shchitiinin V, Arapova A Complicated appendicitis in children. 1982. L.: Medicine, Leningr. Dept.: 190. [In Russian].

## ВОСПАЛЕНИЕ БОЛЬШОГО САЛЬНИКА У ДЕТЕЙ С АППЕНДИКУЛЯРНЫМ ПЕРИТОНИТОМ

*М.Г. Мельниченко, В.О. Ситникова,  
В.В. Антонюк*

Одесский национальный медицинский  
университет МЗ Украины  
(г. Одесса, Украина)

### Резюме

**Введение.** Оментиты у детей составляют 30-35% в общем числе неотложных лапаротомий. Дискутабельными и не до конца решенными остаются вопросы адекватного хирургического лечения оментитов.

**Цель исследования.** Повысить эффективность лечения детей с оментитами при аппендикулярном перитоните путем улучшения диагностики воспалительных изменений большого сальника и определения показаний и объема его резекции, для чего провести сонографическую, макроскопическую и гистологическую его оценку.

**Материал и методы.** Под нашим наблюдением находилось 186 детей с аппендикулярным перитонитом (АП). У всех детей во время операции проведена резекция воспалительно измененного большого сальника. Удаленные ткани воспалительного очага брюшной полости подлежали макроскопическому и гистологическому исследованию.

**Результаты и их обсуждения.** Парааппендикулярные абсцессы интраоперационно определялись у детей как при разлитом (РП), так и при местном перитоните (МП). Чаше встречалось образование абсцесса II – 53,8% при РП и 68,1% при МП, тогда как абсцесс III при РП был только у каждого третьего ребенка, а при МП – у каждого 6 ребенка. Проведенное сонографическое, макроскопическое и гистологическое обследование позволило определить участие и роль большого сальника в воспалительном процессе брюшной полости у детей с аппендикулярным перитонитом.

**Вывод.** Ультразвуковым обследованием до операции можно визуализировать наличие парааппендикулярных абсцессов I-III при АП для определения адекватного по объему хирургического вмешательства. Макроскопическое интраоперационное обследование воспалительных изменений большого сальника при аппендикулярном перитоните является необходимым для определения его адекватной резекции. Гистологическим исследованием в 97,4% случаях было обнаружено гнойный и фибринозно-гнойный оментит, что подтверждает необходимость резекции воспаленно измененного большого сальника при аппендикулярном перитоните.

**Ключевые слова:** воспаление; большой сальник; дети; аппендикулярный перитонит.

## INFLUENCE OF A GREATER OMENTUM ON CHILDREN WITH APENDICULAR PERITONITIS

*M. Melnichenko, V. Sytnikova,  
V. Antonyuk*

Odessa National Medical University of the Ministry  
of Health of Ukraine  
(Odessa, Ukraine)

### Summary

**Introduction.** Omentitis in children makes up 30-35% of the total number of urgent laparotomies. Issues of adequate surgical treatment of omen inflammatory foci remain disputable and not fully resolved.

**The purpose and tasks of the study.** To improve treatment efficiency of children with omentitis at appendicular peritonitis by improving the diagnosis of inflammatory changes of the greater omentum and by determining the indications and extent of its resection, for which to conduct sonographic, macroscopic and histological evaluation.

**Material and methods.** We have supervised 186 children with appendicular peritonitis (AP). All children underwent a resection of the inflamed greater omentum during surgery. Removed tissues of the inflammatory center of the abdominal cavity were subject to macroscopic and histological examination.

**Results and discussion.** Para-appendicular abscesses were intraoperatively defined in children, both at common (CP) and at local peritonitis (LP). Most often occurred the formation of abscess II - 53.8% at CP and 68.1% at LP, whereas abscess III at CP took place only in every third case, and at LP - at every six case. The conducted sonographic, macroscopic and histological research allowed determining the importance and role of the greater omentum in the inflammatory process of the abdominal cavity in children with appendicular peritonitis.

**Conclusion.** An ultrasound examination before the surgery may visualize the presence of para-appendicular abscesses I-III at appendicular peritonitis for the implementation of an adequate volume of surgical intervention. Macroscopic intraoperative examination of inflammatory changes of the larger omentum at appendicular peritonitis is necessary to determine its adequate resection. Histological examination in 97.4% of cases revealed purulent and fibrinous purulent omentitis, which confirms the adequacy of surgical tactics choice - the resection of the changed inflamed greater omentum at appendicular peritonitis.

**Key words:** Inflammation; Greater Omentum; Children: Appendicular Peritonitis.

**Контактна інформація:**

**Мельниченко Марина Георгіївна** – доктор медичних наук, професор, професор кафедри дитячої хірургії Одеського національного медичного університету (м. Одеса, Україна).

**Контактна адреса:** вул. Ольгіївська, 4, м. Одеса, 65000, Україна

**Контактний телефон:** +38(050)1976185

**E-mail:** marina\_gm@i.ua

**ORCID ID:** <https://orcid.org/0000-0001-9066-4801>

**Ситнікова Варвара Олександрівна** - доктор медичних наук, професор, завідувач кафедри патологічної анатомії з секційним курсом Одеського національного медичного університету (м. Одеса, Україна).

**Контактна адреса:** провулок Валіховський, 2, м. Одеса, 65082, Україна.

**Контактний телефон:** +38 (067) 4504110.

**e-mail:** patanonmedu@ukr.net,

sitnvs@gmail.com

**ORCID ID:** <http://orcid.org/0000-0002-2111-669X>

**Resercher ID:** <http://www.researcherid.com/rid/C-5077-2018>

**Антонюк Вадим Вікторович** – асистент кафедри дитячої хірургії Одеського національного медичного університету (м. Одеса, Україна).

**Контактна адреса:** вул. Ольгіївська, 4, м. Одеса, 65000, Україна

**Контактний телефон:** + 38(048) 787 58 61

**E-mail:** vadim\_antonuk@mail.ru

**ORCID ID:** <https://orcid.org/0000-0001-8755-8872>

**Контактная информация:**

**Мельниченко Марина Георгиевна** – доктор медицинских наук, профессор, профессор кафедры детской хирургии Одесского национального медицинского университета (г. Одесса, Украина).

**Контактный адрес:** ул. Ольгиевская, 4, г. Одесса, 65000, Украина

**Контактный телефон:** +38(050)1976185

**E-mail:** marina\_gm@i.ua

**ORCID ID:** <https://orcid.org/0000-0001-9066-4801>

**Ситникова Варвара Александровна** - доктор медицинских наук, профессор, заведующая кафедрой патологической анатомии с секционным курсом Одесского национального медицинского университета, (г. Одесса, Украина).

**Контактный адрес:** переулок Валиховский, 2, г. Одесса, 65082, Украина.

**Контактный телефон:** +38 (067) 4504110.

**e-mail:** patanonmedu@ukr.net,

sitnvs@gmail.com

**ORCID ID:** <http://orcid.org/0000-0002-2111-669X>

**Researcher ID:** <http://www.researcherid.com/rid/C-5077-2018>

**Антонюк Вадим Викторович** – ассистент кафедры детской хирургии Одесского национального медицинского университета (г. Одесса, Украина).

**Контактный адрес:** ул. Ольгиевская, 4, г. Одесса, 65000, Украина

**Контактный телефон:** +38(048) 787 58 61

**E-mail:** vadim\_antonuk@mail.ru

**ORCID ID:** <https://orcid.org/0000-0001-8755-8872>

**Contact Information:**

**Marina Melnichenko** – PhD, Doctor of Medicine, Professor, Professor of the Department of Pediatric Surgery at Odessa National Medical University (Odessa, Ukraine).

**Contact Address:** Olhyivska street 4, Odessa, Odesa region, 65000, Ukraine.

**Phone:** +380501976185

**E-mail:** marina\_gm@i.ua

**ORCID ID:** <https://orcid.org/0000-0001-9066-4801>

**Varvara Sytnikova** – Doctor of Science (Medicine), Professor, Head Department of Pathological anatomy Odesa National Medical University (Odesa, Ukraine).

**Contact Address:** Valikhovsky lane, 2, Odesa, 65082, Ukraine.

**Phone:** +38 (067) 4504110.

**e-mail:** patanonmedu@ukr.net,

sitnvs@gmail.com

**ORCID ID:** <http://orcid.org/0000-0002-2111-669X>

**Resercher ID:** <http://www.researcherid.com/rid/C-5077-2018>

**Vadim Antonyuk** - assistant of the Department of Pediatric Surgery at Odessa National Medical University (Odessa, Ukraine).

**Contact Address:** Olhyivska street 4, Odessa, Odesa region, 65000, Ukraine.

**Phone:** +38(048) 787 58 61

**E-mail:** vadim\_antonuk@mail.ru

**ORCID ID:** <https://orcid.org/0000-0001-8755-8872>