

ВИПАДКИ З ПРАКТИКИ / CASES FROM PRACTICE

УДК: 616.831 003.8 - 053.31

DOI: 10.24061/2413-4260.VII.4.26.2017.18

НЕЙРОДЕГЕНЕРАТИВНЕ ЗАХВОРЮВАННЯ
У НОВОНАРОДЖЕНОГО НЕЗ'ЯСОВАНОГО
ГЕНЕЗУ (КЛІНІЧНИЙ ВИПАДОК)

О.О. Костюк¹, В.М. Тишкевич²,
О.В. Барановська², Л.В. Ніконова³,
С.Я. Старенька³, А.О. Трохименко²

Національна медична академія післядипломної
освіти імені П.Л.Шупика¹
Київський перинатальний центр²
НДСЛ ОХМАТДИТ³
(м. Київ, Україна)

Резюме. В статті наведено рідкісний випадок важкого для діагностики нейродегенеративного захворювання у новонародженої дитини. Проведено диференційну діагностику з хворобою Галлервордена-Шпатца та синдромом хорей-акантоцитоза, проте остаточний діагноз поки що не встановлено.

Ключові слова: новонароджений, неврологічні порушення, судоми, нейродегенеративне захворювання, хвороба Галлервордена-Шпатца, синдром хорей-акантоцитоза.

Дитина Т., дівчинка, народилася 26.02.16. Пологи передчасні, у терміні гестації 36-37 тижнів через природні родові шляхи, без медикаментозної стимуляції. Навколоплідний міхур перфорований; води прозорі, чисті; близько 6 літрів. Вага при народженні - 2490 грамів, зріст 48 см, група крові II (A)Rh+. Крик відсутній, проводилися заходи первинної реанімаційної допомоги, після чого були спроби крику і з'явилося самостійне дихання. Оцінка за шкалою Апгар 6/7 балів. Дитина народилася в «судомі», у вимушеній флексорній позі, з високим тонусом в кінцівках.

Відомості про батьків. Мама 34 роки (I(0),Rh-). Вагітність 2-а. Від першого шлюбу є дитина, дівчинка - 12 років, здорова. Екстрагенітальні захворювання: аутоімунний тиреоїдит, з 14 років, до вагітності приймала еутірокс, під час вагітності доза скоригована. Протягом всієї вагітності рівень гормону ТТГ був в межах норми. У матері діагностовано нестабільність 3-5 хребців, що стало причиною значних головних болей. Перед вагітністю пройшла медикаментозний курс лікування для поліпшення стану судин голови, в тому числі голко-рефлексотерапію. Під час вагітності в першому триместрі головні болі почастишали. Для зменшення нападів болю приймала Магне В6 (до 6 таблеток на добу), якщо не допомагало, робилися ін'єкції анальгину внутрішньом'язово (частота, приблизно, один раз в тиждень), всього близько 10 разів за триместр. У другому триместрі кількість і тривалість головних болей зменшилася, зникали після ін'єкції магнезії внутрішньом'язово (біля 3х епізодів за 2-й триместр). ВСД з дитинства, алергічний риніт: реакція на цвітіння трав, лікувалась Делуфен. Батько 42 роки (II (A), Rh+). Від першого шлюбу має дівчинку 19 років, здорова, хронічних захворювань немає.

Вагітність: на 5-6 тижні загроза переривання (кров'янисті виділення), помірний токсикоз у першому триместрі, без блювоти. В першому триместрі сильні і часті головні болі, зменшилися у другому і майже не було в третьому. На 13 тижні вагітності загроза переривання (кров'янисті ви-

ділення). Перше ворушіння на 18 тижні. У жовтні 2015 - легке харчове отруєння (джерело не з'ясоване). На 28-29 тижні - ГРВІ. До 29 тижня працювала (офіс). На 31 тижні вагітності поступила у лікарню зі скаргами на помірне багатоводдя, на КТГ - 6 балів за Фішером. З 31 тижня лікувалася Тівортіном (внутрішньовенно і в сиропі) 4 тижні. З 32 тижня - актовегін (3 тижні), з 35 - дипиридамом (1 тиждень). На 34 тижні з'явилися несправжні перейми (госпіталізація), діагностовано багатоводдя. Протягом вагітності антирезусні антитіла не були виявлені, на 31 тижні проведено дослідження крові на гемолізини (результат негативний), на 34 тижні було зафіксовано незначне зростання титру. Обстеження плаценти (патанатомічне дослідження): патології не виявлено, дисциркуляторний розлад. Дитина бажана.

Лікування під час вагітності: еутірокс, Елевіт пренаталь, фолієва кислота (в першому триместрі), Магне В6, анальгін, магнезія внутрішньом'язово, цитрамон, Тівортін, актовегін, дипиридамом.

Стан дитини при народженні: важкий, з'явився слабкий стогін на тлі тактильної стимуляції, дихання киснем (вільний потік). Поза дитини: згинальний гіпертонус верхніх кінцівок і розгинальний гіпертонус нижніх кінцівок. Переведена у відділення інтенсивної терапії. Дитину заінтубовано, налагоджено дихальну підтримку за допомогою апарату штучного дихання, судоми (тремтіння) ажурну хвилину. Свідомість проблематична. Знаходилася на апараті ШВЛ, активних рухів немає, реакція зіниць відсутня. Стан коми. Фізіологічні відправлення в нормі.

Стан в динаміці: відзначалися постійні тоніко-клонічні судоми, псевдо-бульбарний синдром, синдром м'язової дистонії. Шкірні покриви блідо-рожеві. З боку дихальної та серцево-судинної систем особливих порушень не відмічено. Живіт м'який, харчування засвоює, стілець регулярний, діурез достатній.

Обстеження: загальний аналіз крові в нормі з поступовою анемізацією, біохімічні аналізи крові (в т. ч. глюкоза, електроліти) без особливостей,

проведена люмбальна пункція: ліквор - в нормі, обстеження на групу перинатальних TORCH інфекцій – патології не виявлено, каріотип в нормі, виключені спадкові порушення обміну амінокислот та ацилкарнитинів. Інструментальні обстеження: рентгенографія органів грудної клітини та черевної порожнини, шийного відділу хребта – без патології, НСГ – незрілість, неоднорідність ехоструктури головного мозку з гіперехогенними ділянками. Не виключений енцефаліт. МРТ – порушення диференціації білої та сірої речовини, дифузний постгіпоксимічний набряк білої речовини великих півкуль. В проекції блідих куль відкладення металовмісних ферментів.

Дитина неодноразово оглядалася неврологом, генетиком, офтальмологом, консультувана спеціалістами кафедри наонатології НМАПО.

Клінічний діагноз: I. Важке ураження ЦНС неуточненого генезу. Вроджене дегенеративне захворювання головного мозку? Хвороба Галлервордена-Шпатца? II. Судомний синдром неясної етіології. Бульбарний синдром. III. РДС, ДН II-III в анамнезі. Недоношеність 35-36 тижнів. Високий септичний ризик. Ризик ГХН (гемолітична хвороба новонароджених) по Rh фактору. Множинні стигми дизембріогенезу.

Отримувала лікування: дихальна підтримка (ШВЛ, потім СРАР через носові канюлі), протисудомну терапію (сибазон, тіопентал, фенобарбітал, кепра, депакін, бетаргін, цитофлавін). Симптоматичне лікування, інфузійна терапія з метою часткового парентерального харчування та підтримки водно-електролітного балансу. Гемодинаміка підтримувалася дофаміном.

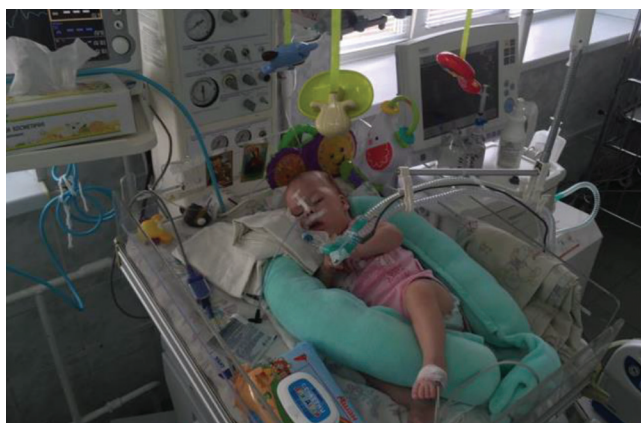На 29 день життя переведена до ВПН ОХМАТДИТ.

У стаціонарі ОХМАТДИТ, стан через 2 місяці після народження.

Стан дитини нестабільно важкий: судоми, що виявляються як на енцефалограмі так і клінічно у вигляді витягувань і схлипувань. Судоми кожні 5 хвилин, проте бувають перерви до години. Коли дитина у свідомості, «бореться» з нападом судом (напружується і червоніє). На дотик часто реагує витягуваннями. Судоми (витягування і схлипування) спостерігаються як уві сні, так і коли не спить. У сні «витягування» її будять, можуть відкриватися очі без фокусування, може заплакати. Перед початком деяких «витягувань» може відкрити очі, виділяються сльози, потім напружується все тіло і починається напад. Може стежити за предметами. Більшу частину доби спить. Іноді плаче тривало, коли плаче - судом майже немає. Неспання триває близько години-двох на добу. Один-два епізоди. Ніжки і ручки затиснуті. Бувають періоди коли їх можна спокійно розігнути, але в основному затиснуті. При спробі змінити їх положення або зігнути/розігнути починається судом. На світло реагує, мружиться від яскравого світла. Може довго дивитися не моргаючи. Хаотичних рухів, як у немовлят немає. Без судом рухів немає. Не ковтає. При сануванні висловлює невдоволення. Кашлю немає. Щоки чутливі. Губи разом не замикаються. Язик рухливий, при сануванні намагається заважати язичком. Внутрішні органи в нормі. Деякі особливості є на МРТ, позитивна динаміка щодо посилення мієлінізації. Хар-

чування через зонд, суміш. Об'єм розширюється поступово. Під час годування судоми (витягування) частішають. Вагу набирає.

З метою паліативної допомоги дитині 23.06 проведено трахеостомію. Переведна у педіатричне відділення з метою реабілітації. Додому виписана 5.08. Стан на час виписки: вага 4600 грамів, харчування суміш Неокейт (Нутриція) в об'ємі згідно вікової потреби через зонд (не ковтає). Дихання через трахеостому. Періодично еквіваленти судом. Отримує депакін, мама навчена методам догляду за дитиною.



Додаткові дослідження:

Діагностика спадкових порушень обміну речовин (НБО). Органічні КИСЛОТИ.

Висновок: У сечі пацієнта підвищена концентрація 4-гідроксифенілліактата, 4-гідроксифенілпірувата, адипінової кислоти, суберінової кислоти, себацінової гідроксифенілпірувата може бути зумовлено захворюваннями печінки. Також виявлено лікарський препарат - парацетамол, концентрацією 128,23 мМ/М креатиніну (в нормі відсутній). Рекомендується проведення дослідження методом ТМС.

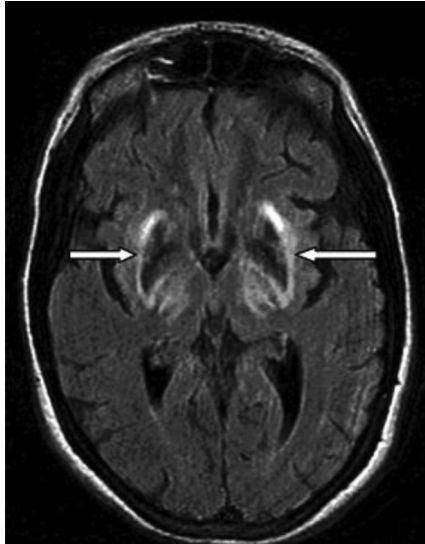
Каріотипування:

Аналіз: аналіз хромосом ФГА-стимульованої культури лімфоцитів. Кількість оцінених метафаз: 20. Кількість складених каріограм: 5 (відповідно до ISCN 2013). Розділення смужок: 400-550 смужок у гаплоїдному наборі. Метод диференційного фарбування хромосом (GTG). Результат: 46, XX. Пояснення до результатів аналізів: У результаті цитогенетичного дослідження було виявлено нормальний жіночий каріотип без особливостей (у 20-ти метафазних пластинках). Результат даного дослідження не виключає можливості низького рівня мозаїцизму та скритої хромосомної перебудови, які не можна виявити за допомогою стандартного цитогенетичного методу.

Опис представлених нативних МРТ головного мозку від 15.03.20016

Томограми неякісі, послідовність ДВІ відсутня. На серії МРТ головного мозку утворення середньої лінії не змінені. Шлуночки мозку в розмірах не змінені. Біла речовина мозку має підвищений на T2 і знижений на T1 B1 МР сигнал, що зумовлено незрілою мієлінізацією і може відповідати віковій нормі. Диференціація кора/біла речовина мозку не порушена. Мозолисте тіло потоншене, базальні ядра диференційовані недостатньо, МР сигнал від них помірно підвищений

на T1 В1 симетрично по обидва боки, що також зумовлено віковою нормою. Зорові нерви, м'язи очей, ретробульбарна клітковина, хіазма, гіпофіз, стовбурові відділи мозку без особливостей. Придаткові пазухи носа не розвинені. Постгіпоксичні зміни в мозку (з урахуванням даних клініки і анамнезу) на тлі незрілої мієлінізації за результатами даного обстеження не можливо диференціювати. Доцільно повторити МРТ головного мозку в динаміці.



Заключення

Остаточний діагноз дитині не встановлено. Підтвердження робочому діагнозу: Хвороба Галлервордена-Шпатца не знайдено. Думки лікарів, які лікували дитину та спостерігають в даний час схиляються в бік незрозумілого (рідкісного) нейродегенеративного захворювання чи метаболічного синдрому, генез якого встановити не можливо доступними методами. Через 4 місяці після народження дитина виписана додому у стабільному стані. Основні вітальні функції компенсовані: загальноклінічні аналізи відповідають віковій нормі, дитина дихає самостійно, через трахеостому. Батьки навчені методам догляду за дитиною. Набирає вагу, але неврологічний статус залишається без позитивної динаміки: отримує підтримуючу протисудомну терапію. У віці один рік дитина погано перевертається, не сидить, підтримує візуальний контакт, слідує за іграшками. Психомоторний розвиток значно відстає від фізіологічної норми. Фізичний розвиток відповідає нормі для імени віку. Зі слів матері періодично спостерігаються судоми, особливо це пов'язано з захворюванням на ГРВІ. Продовжує отримувати протисудомну терапію, дихає через трахеостому. Годується через зонд: отримує суміш, пригодовування згідно віку.

Літературна довідка

Нейродегенеративні захворювання з дебютом в дитячому віці включають в себе велику гетерогенну групу захворювань, в основі яких лежать специфічні генетичні або біохімічні порушення, хронічні вірусні інфекції, а також значну групу станів невідомої етіології. Спадкові нейродегенеративні захворювання включають сфінголіпі-

доз, нейрональний цероїдліпофусциноз, АДЛ та сіалідоз. Сфінголіпідози характеризуються внутріклітинним накопиченням нормальних липідних компонентів клітинної мембрани в результаті порушення їх катаболізму. Сфінголіпідози поділяються на шість категорій: хвороба Німанна-Піка, хвороба Гоше, GM1-гангліозидоз, GM2-гангліозидоз, хвороба Краббе і імени ною мідн імени ною мідн. Спінномозочкові дегенерації (атаксія Фрідрейха, атаксія-телеангіектазія, оливопонтocerebellарна атрофія, абеталіпопротеїдемія) і дегенеративні захворювання з ураженням базальних гангліїв (хвороба Гентінгтона, м'язева деформуюча дистонія, хвороба Вільсона і хвороба Галлервордена-Шпатца).

В представленому випадку, у зв'язку з тим, що на МРТ головного мозку було виявлено відкладення металомісних ферментів в проекції блідих куль та дитина мала характерні клінічні прояви, найбільш ймовірною була підозра на хвороба Галлервордена-Шпатца. Проте на наступних дослідженнях МРТ головного мозку дане захворювання не було підтвержене і це захворювання розвивається у більш старшому віці (хвороба накопичення).

Диференційний діагноз

1. Нейродегенерація з відкладенням заліза в мозку або Хвороба Галлервордена-Шпатца – дуже рідкісне нейродегенеративне захворювання, що супроводжується відкладенням заліза в базальних гангліях (в блідому шарі і в чорній субстанції). Це аутосомно-рецесивне успадковане захворювання було вперше описано в 1922 році Юліусом Галлерворденом і Хуго Шпатцем. Частота захворювання в середньому 1-3 людини на 1 мільйон. Шифр в МКХ10- G23.0. У сучасній зарубіжній літературі поняття «хвороба Галлервордена-Шпатца» замінено на «Нейродегенерації мозку з накопиченням заліза (NBIA)», що чітко відображає патогенез та патоморфологію даної групи дегенерацій мозку та відноситься до прогресуючих екстрапірамідних хвороб. Уперше захворювання описано J.Halleworden і H.Spatz у 1922 р. на прикладі великої родини, в якій з 12 дітей були хворими 5 сестер. Захворювання дебютує у дітей віком від 6 місяців до 12 років. Основний контингент хворих (88%) — це діти до 6 років. До дебюту хвороби діти можуть бути незграбними, дизпраксічними. Зміни психічних функцій нерідко виникають вже в ранній стадії хвороби та в ряді випадків є першим симптомом захворювання. Перед початком рухових порушень у деяких дітей був діагностований синдром дефіциту уваги і гіперактивність та інші різноманітні когнітивні та поведінкові порушення. Найважливішою діагностичною ознакою хвороби є прогресуюча деменція. Типові агресивність, дратівливість, асоціальна поведінка, погіршення успішності в школі, апатія, зниження кола інтересів. Далі хвороба проявляється погіршенням ходи, імени ною м нестійкості, далі з'являється імени ною мідні симптоматика: типовою ознакою захворювання є розвиток важкої оромандибулярної дистонії у 80% хвороби.

Інфантильний PLAN (класичний)

Хвороба починається в ранньому дитячому віці – від 6 місяців до 2 років. Хворі діти часто

народжуються від патологічної вагітності та мають обтяжений імениною анамнез. Хвороба дебютує з аксіальної гіпотонії та регресу психомоторного розвитку. Можливий початок хвороби після неспецифічного інфекційного захворювання. Хвороба швидко прогресує. З'являються ністагм, косокість, оптична блідість як ознака формування атрофії зорових нервів. Далі розвивається спастичний тетрапарез з пірамідними знаками (але на початку діагностується гіперрефлексія, а потім арефлексія). Діагностуються мозочкові симптоми. Формуються контрактури суглобів. До 5 років виникає імениною дисфагія, що ускладнює допомогу хворому. Дистонія та інші імениною мідні симптоми, судоми виникають ближче до кінця першого десятиріччя. Смерть виникає від вторинних ускладнень. Тривалість життя до 10 років.

2. Нейроакантоцитоз (хорея-акантоцитоз, хо-реоакантоцитоз) являє собою рідкісне спадкове нейродегенеративне захворювання, що характеризується мультисистемними неврологічними проявами і наявністю в крові особливих змінених еритроцитів з «зірчастою», імениною поверхнею – акантоцитів (грец. *Acanth* – ріг). У більшості випадків тип успадкування аутосомно-рецесивний; ген даної форми картований на хромосомі 9q21. Описано також сім'ї з аутосомно-домінантним синдромом хореї-акантоцитоза.

Морфологічні зміни при нейроакантоцитозі полягають в загибелі нейронів і атрофії смугастого тіла, білого шару, ретикулярної частини чорної субстанції, рідше може виявлятися загибель нейронів кори великих півкуль, клітин передніх рогів спинного мозку. Вищевказані зміни супроводжуються реактивним гліозом.

Лікування. Каузальна (етіологічна) терапія

Література

1. Яхно ММ, редактор. *Болезни нервной системы. Руководство для врачей. В 2-х томах. 4-е изд. Т 2.* Москва: ОАО "Издательство Медицина"; 2005. 512с.
2. Свтушенко СК, редактор. *Неординарні (раритетні) синдроми і захворювання нервової системи у дітей і дорослих.* Донецьк: Святогірськ; 2003. 285с.
3. Sachin S, Goyal V, Singh S, Shukla G, Sharma MC, Gaikwed S, et al. Clinical spectrum of Hallervorden – Spatz Syndrome in India. *J Clin Neurosci.* 2009;16(2):253-8. doi:10.1016/j.jocn.2008.04.004.
4. Szumowski J, Bas E, Gaarder K, Schwarz E, Erdogmus D, Hayflick S. Measurement of brain iron distribution in Hallervorden – Spatz Syndrome. *J Magn Reson Imaging.* 2010;31(2):482-9. doi: 10.1002/jmri.22031.
5. Moor DP. *Textbook of Clinical Neuropsychiatry.* 2nd edition. London: Hodder Arnos; 2008. с.364-5.
6. Kruer MC, Hiken M, Gregory A, Malandrini A, Clark D, Hogarth P, et al. Novel histopathologic findings in molecularly confirmed pan tothenate kinase associated neurodegeneration. *Brain.* 2011;134(4):947-58. doi: 10.1093/brain/awr042.
7. Kurian M, McNeill A, Lin JP, Maher C. Childhood disorders of neurodegeneration with brain iron accumulation (NBIA). *Dev Med Child Neurol.* 2011;53(3):394-404. doi: 10.1111/j.1469-8749.2011.03955.x.
8. Kruer MC, Paisán-Ruiz C, Boddaert N, Yoon MY, Hama H, Gregory A, et al. Defective FA2H Leads to a Novel Form of Neurodegeneration with Brain Iron Accumulation (NBIA). *Ann Neurol.* 2010;68(5):611-8.
9. Sunwoo YK, Lee JS, Kim WH, Shin YB, Lee MJ, Cho IH, et al. Psychiatric disorder in two siblings with Hallervorden-spatz disease. *Psychiatry Investig.* 2009;6(3):226-9.
10. Gregory A, Polster BJ, Hayflick SJ. Clinical and genetic delineation of neurodegeneration with brain iron accumulation. *J Med Genet.* 2009;46(2):73-80. doi: 10.1136/jmg.2008.061929.
11. Harti MB, Iuso A, Haack T, Kmiec T, Jurkiewicz E, Heim K, et al. Absence of an Orphan Mitochondrial Protein, C19orf12, Causes a Distinct Clinical Subtype of Neurodegeneration with Brain Iron Accumulation. *Am J Hum Genet.* 2011;89(4):543-50. doi: 10.1016/j.ajhg.2011.09.007.
12. Hurtado P, Salvador L, Carrero E, Rumia J, Fàbregas N. Anesthesia considerations for deep brain stimulation in a patient with type 2 pantothenate kinase deficiency (Hallervorden – Spatz disease). *Rev Esp Anestesiología Reanim.* 2009;56(3):180-4. (in Spanish).
13. Mahoney R, Selway R, Lin JP. Cognitive functioning in children with pantothenate-kinase-associated neurodegeneration undergoing deep brain stimulation. *Dev Med Child Neurol.* 2011;53(3):275-9. doi: 10.1111/j.1469-8749.2010.03815.x.

хворобі Галлервордена-Шпатца невідома. Були спроби лікування ензимного дефекту. Хелати («пастки») заліза, такі як Дефероксамін, не дають ефекту, імениною, з 2007 року проводяться спроби проводити лікування хелатором заліза Ферріпрокс (Деферіпрон®). В експериментах на тваринах глибока стимуляція мозку приводила до посилення дистоній і гіперкінезів. Гіпокінезія може лікуватися леводопою, гіперкінези – антихолінергіками. Проте, ефект леводопи у пацієнтів з мутацією гена PANK2 дуже сумнівний. Для м'язової релаксації і зняття больового синдрому часто призначається баклофен або бензодіазепіни. До новітніх методів терапії хвороби Галлервордена-Шпатца відносяться введення пантотенової кислоти і магнітна стимуляція мозку. Хвороба Галлервордена – Шпатца характеризується неухильним прогресуванням симптомів. Найбільш агресивний перебіг властивий дитячій формі: через 6-15 років після появи патології настає повна інвалідизація. Пізній варіант хвороби має більш сприятливий прогноз, особливо якщо супроводжується маловираженою деменцією. Завдяки терапії ступінь симптомів можна знизити, і зберегти здатність пацієнта до самообслуговування. Середня тривалість атипової форми захворювання – 20 і більше років.

Висновки

Клінічна оцінка, нейровізуалізація і молекулярно-генетичне діагностування відіграють основну роль в діагностичній оцінці цієї групи захворювань. Визначення основних причинних генів допомагає уточнити фенотипи порушень, які мають загальну назву «нейродегенерації, пов'язані з порушенням метаболізму», і забезпечити клініцистам диференційований підхід до діагностики та лікування цих складних захворювань.

**НЕЙРОДЕГЕНЕРАТИВНОЕ ЗАБОЛЕВАНИЕ
У НОВОРОЖДЕННОГО НЕЯСНОГО ИМЕНИ
(КЛИНИЧЕСКИЙ СЛУЧАЙ)**

*О.О. Костюк¹, В.М. Тишкевич², О.В. Барановська²,
Л.В. Ніконова³, С.Я. Старенька³, А.О. Трохименко²*

**Национальная медицинская академия последипломного образования имени П.Л.Шупика¹,
НДСБ ОХМАТДЕТ²,
Киевский перинатальный центр³
(г. Киев, Украина)**

Резюме. В статье представлен редкий случай тяжелого для диагностики нейродегенеративного заболевания у новорожденного ребенка. Проведено дифференциальную диагностику с болезнью Галлервордена-Шпатца и синдромом хореи-акантоцитоза, однако окончательный диагноз пока не установлен.

Ключевые слова: новорожденный; неврологические нарушения; судороги; нейродегенеративное заболевание; болезнь Галлервордена-Шпатца; синдром хореи-акантоцитоза.

Контактна інформація:

Костюк Олена Олександрівна – к.мед.н., доцент, доцент кафедри неонатології Національної медичної академії післядипломної освіти імені П.Л. Шупика (м.Київ, Україна)

Контактна адреса: Національна медична академія післядипломної освіти імені П.Л. Шупика, кафедра неонатології, вул. Дорогожицька, 9; м. Київ, 04112, Україна.

Контактний телефон: +380442360961.

e-mail: kostiuk.o@gmail.com

ORCID: <http://orcid.org/0000-0003-2561-9347>

Контактная информация:

Костюк Елена Александровна - к.м.н., доцент, доцент кафедры неонатологии Национальной медицинской академии последипломного образования имени П.Л. Шупика (г. Киев, Украина).

Контактный адрес: Национальная медицинская академия последипломного образования имени П.Л. Шупика, кафедра неонатологии, ул. Дорогожицкая, 9; м. Киев, 04112, Украина.

Контактный телефон: +380442360961.

e-mail: kostiuk.o@gmail.com

ORCID: <http://orcid.org/0000-0003-2561-9347>

**UNKNOWN NEURODEGENERATIVE
DISEASE IN NEONATE
(CLINICAL CASE)**

*O. Kostiuk¹, V. Tyshkevych³, O. Baranovska³,
L. Nikonova², S.Staren'ka³, A.Trokhymenko³*

**P.L.Shupik National Medical Academy of
Postgraduate education¹,
National Children`s Hospital OKHMATDYT ²,
Kyiv Perinatal Centre ³
(Kiev, Ukraine)**

Summary. The article presents a rare case of a severe neurodegenerative disease in a newborn child. Differential diagnostics with Gallervorden-Spatz disease and chorea-acanthocytosis syndrome was carried out, but the final diagnosis has not yet been established.

Keywords: newborn, neurological disorders, convulsions, neurodegenerative disease, Hallervorden-Shpatz syndrome, chorea-akantotsytoz.

Contact Information:

Kostiuk Olena – PhD, Associate Professor, Assistant Professor of the Department of Neonatology National Medical Academy of Postgraduate Education named after P.L.Shupik , Kyiv, Ukraine.

Contact address: Shupik National Medical Academy of Postgraduate Education, Department of Neonatology, Dorogozhitska str., 9; Kyiv, 04112, Ukraine.

Contact phone: +380442360961.

e-mail: kostiuk.o@gmail.com

ORCID: <http://orcid.org/0000-0003-2561-9347>

Надійшло до редакції 16.10.2017
Підписано до друку 03.12.2017