

УДК 616-002.1; 616-031.69; 616-036.11  
DOI: 10.24061/2413-4260.VII.4.26.2017.10

ДЕСТРУКТИВНЫЕ ПНЕВМОНИИ  
У НОВОРОЖДЕННЫХ  
С ХИРУРГИЧЕСКИМИ  
ЗАБОЛЕВАНИЯМИ

*А.А. Лосев, И.Р. Диланян,  
Д.А. Самофалов, Сиволап Н.В.,  
Е.А. Лосева*

Одесский национальный медицинский университет  
(г. Одесса, Украина)

**Резюме**

**Введение.** Необходимость выработки новой тактики лечения новорожденных с деструктивной пневмонией (ДП) связана с широким применением новых антибиотиков, изменением бактериальной флоры, высокой выживаемостью новорожденных с малым сроком гестации и весом, длительным пребыванием в условиях реанимационных отделений на ИВЛ, увеличением числа внутрибольнично инфицированных новорожденных.

**Цель и задачи исследования.**

Цель и задачи настоящего исследования - провести анализ причин деструктивных пневмоний у новорожденных, оперированных по поводу различных хирургических заболеваний, уточнить патогенез и выявить особенности клинического течения у оперированных больных, а так же предложить обоснованную рациональную терапию.

**Материалы и методы.** приведен анализ лечения 19 (10,9%) новорожденных с хирургической патологией, у которых развилась ДП, у 6 она выявлена лишь при аутопсии.

**Результаты и обсуждение.** Основным пусковым механизмом развития ДП у новорожденных является последовательное и параллельное влияние внутриутробной и внутрибольничной инфекции и гипоксии. Описан подход в клинко-инструментальной оценке состояния ребенка для раннего выявления легочных и плевральных осложнений. Предложено комплексное лечение ДП у новорожденных, включающее медикаментозную терапию, респираторную поддержку и хирургические методы лечения.

**Выводы.** Основной формой ДП у новорожденных является множественная мелкоочаговая деструкция легочной ткани с рецидивирующими плевральными осложнениями; важным для установления диагноза является характерная динамика клинических данных, рентгенологическое исследование, КТ; основой лечения ДП является этиотропная антибактериальная терапия, комплексное лечение дыхательной недостаточности, синдрома утечки воздуха; пункции и дренирования плевральной полости применяются при развитии легочно-плевральных осложнений.

**Ключевые слова:** деструктивная пневмония; новорожденные; плевральные осложнения; пункция плевральной полости; дренирование плевральной полости.

**Введение**

Деструктивные пневмонии (ДП) у новорожденных, после многих лет относительного затишья, вновь становятся объектом пристального внимания клиницистов. Экскурс в недалекую историю 50-70х годов прошлого столетия рисует грозную картину «стафилококковой чумы», которая поражала, в основном, новорожденных и детей первых месяцев жизни, доводя послеоперационную летальность до 100%. В то время принципы лечения стафилококковых деструкций легких (СДЛ) у новорожденных носили весьма агрессивный характер. Так, один из постулатов симпозиума детских хирургов в г. Душанбе (1962), посвященный СДЛ, рекомендовал оперировать в срочном порядке детей первых 3х месяцев жизни с плевральными осложнениями. Для этого были весьма обоснованные причины - данные аутопсий, практически во всех случаях, выявляли сходную картину – некротический панбронхит, вовлечение в процесс висцеральной и париетальной плевры, формирование крупных внутрилегочных гнойников [10,11]. При ограниченных возможностях антибактериальной терапии того времени, применение ранних операций давало возможность выжить большему количеству новорожденных, но при условии выхаживания их в реанимационных отделениях.

Опыт последующих десятилетий позволил отказаться от многих не оправдавших себя способов лечения, в пользу более щадящих и обоснованных подходов, что обеспечило значительное снижение летальности и инвалидизации в этой группе больных. Однако, настоящее время диктует необходимость выработки новой тактики лечения новорожденных с деструктивной пневмонией. Связанно это со многими причинами: широким применением вновь создаваемых антибактериальных препаратов, и, как следствие, изменение бактериальной флоры, высокой выживаемостью ранее «бесперспективных» новорожденных с малым сроком гестации и весом, длительным пребыванием в условиях реанимационных отделений с использованием ИВЛ, наличием госпитальной инфекции, увеличением числа внутрибольнично инфицированных новорожденных.

Изменилась морфологическая картина деструктивной пневмонии у новорожденных, стали преобладать мелкоочаговые формы деструкции с характерным затяжным течением и рецидивирующими плевральными осложнениями [2,4].

Особую группу составляют новорожденные, оперированные по поводу различных пороков развития и хирургических заболеваний, у которых в

послеоперационном периоде развилась ДП, что, несомненно, ухудшило прогноз заболевания и потребовало значительных усилий для ликвидации указанного заболевания.

### Цель и задачи исследования

Сказанное определило цель и задачи настоящего исследования - провести анализ причин деструктивных пневмоний у новорожденных, оперированных по поводу различных хирургических заболеваний, уточ-

нить патогенез и выявить особенности клинического течения у оперированных больных, а так же предложить обоснованную рациональную терапию.

### Материалы и методы

В работе проанализированы случаи ДП у новорожденных, находившихся на лечении в отделении реанимации новорожденных ОДКБ с 2011 по 2016 годы, по поводу различных хирургических заболеваний (табл.1.)

Таблица 1

### Распределение больных с различными хирургическими заболеваниями, у которых развилась ДП

Заболевания	Всего	Оперировано		ДП	
		абс	%	абс	%
АП с ТПС	21	20	95%	2	9,5
ВДГ	23	20	87%	2	8,7
Гастрошизис	22	21	95,4%	1	4,5
ВПС	75	45	60%	4	5,3
ВПП легких	14	8	57,1%	2	14,3
НЭК	49	31	63,3%	5	10,2
Мекониальный илеус	9	9	100%	3	33,3

ДП диагностирована у 19 новорожденных из 174, причем у 6 - лишь при аутопсии. В большинстве случаев легочная деструкция развивалась на фоне основного заболевания и носила характер как внутрилегочной, так и легочно-плевральной формы. Внутрилегочная форма проявлялась по типу лобитов или чаще в виде мелкоочаговой деструкции. Для диагностики пневмонии применяли рентгенологический метод исследования - обзорные рентгенограммы в прямой и боковой проекциях. У 3-х больных произведена КТ для дифференциальной диагностики с ВПП легких.

Лечение носило многофакторный характер и включало как интенсивную медикаментозную терапию, так и малоинвазивные хирургические методы.

### Результаты и обсуждение

При анализе случаев развития ДП у новорожденных за последние 5 лет отмечено, что основным пусковым моментом развития деструкции легочной ткани у новорожденных являлось последовательное или параллельное влияние внутриутробной и внутрибольничной инфекции, а так же гипоксии.[2,4,10].

Так, внутриутробная инфекция (ВУИ) могла приводить как к структурным аномалиям легких (ВПП легких), развития генерализованного воспалительно-некротического процесса (НЭК, сепсис), так и к развитию хирургической патологии (атрезия пищевода, пороки сердца, диафрагмальная грыжа) и осложнениям оперативных вмешательств (несостоятельность анастомоза пищевода, медиастиниты, сепсис). Необходимость проведения ИВЛ при этих состояниях повышает возможность развития вентиляторной пневмонии и, следовательно, легочной деструкции под влиянием полирезистентной внутрибольничной флоры [1]. Влияние ВУИ может быть как изолированным, так и сочетанным с внутриутробной гипоксией, острой асфиксией [1,2,4]. Как известно, гипоксия

является основой развития локальной тканевой ишемии, десквамации эпителия, что становится базой для присоединения вторичной инфекции, которая у данной группы новорожденных также является внутрибольничной. Согласно многочисленным исследованиям, колонизация дыхательных путей новорожденных такими микроорганизмами, как *Chlamidia trachomatis*, *Ureaplasma urealyticum*, *Mycoplasma hominis*, цитомегаловирус ассоциируется с высоким риском развития бактериальной легочной деструкции. [4] Следует отметить, что у новорожденных группы риска (недоношенных, перенесших внутриутробную гипоксию, острую асфиксию, ВУИ), нередко имеются различного рода поражения ЦНС. Это, в свою очередь, приводит к респираторным нарушениям и необходимости проведения вентиляционной поддержки, а, следовательно, и возможности присоединения внутрибольничной инфекции и развития деструктивных процессов в легких. [1,4] Ухудшение общего состояния новорожденного, приводящее к необходимости искусственной вентиляции легких, усугубляет течение заболевания, так как дает возможность внедрения инфекционного агента в легочную ткань, что приводит к развитию воспалительно-некротического процесса, сопровождающегося выпотом, слущиванием эпителия в альвеолах, отеком интерстициальной ткани и нарушением перфузии газов. Нарастающая кислородная недостаточность усугубляет гипоксемию, возникает своеобразный порочный круг, требующий повышения содержания кислорода во вдыхаемой смеси. Токсическое действие кислорода приводит к повреждению эпителиального и эндотелиального клеточных барьеров и развитию протеинсодержащего отека легочной ткани, что сопровождается снижением растяжимости альвеол, уже нарушенной вследствие дефицита сурфактанта. Снижение комплаенса легких и нарастающие наруше-

ния вентиляционно-перфузионных соотношений обуславливают необходимость использования более жестких параметров ИВЛ, что замыкает этот порочный круг, усиливая повреждение легких. Возможные колебания температуры и влажности в ходе ИВЛ нарушают мукоциллиарный клиренс, при этом использование постоянного положительного давления при ИВЛ способствует возникновению разрывов альвеол с образованием интерстициальной эмфиземы и пневмоторакса. [1,2,4,8]

Таким образом, отмечается несколько путей инфицирования легких у новорожденных: аэробронхогенный (вентилятор-ассоциированные пневмонии), гематогенный (наличие первичного очага вне легких, НЭК) и контактный (послеоперационные осложнения после операций на органах грудной клетки).

Особенностью морфологической картины ДП у новорожденных является преобладание мелкоочаговой деструкции легочной ткани, поэтапно реализующейся в плевральные осложнения. Такой вариант ДП сложен для диагностики, т.к. рентгенологически мелкоочаговая деструкция легких у новорожденных визуализируется достаточно сложно, и, нередко, выявляется при патологоанатомическом исследовании как очагово-сливная серозно-гнойная пневмония с очагами деструкции легочной ткани либо как гнойно-некротическая пневмония с фибропластическим процессом в плевральной полости. Клинический диагноз ДП чаще устанавливается уже при наличии плевральных осложнений (пиоторакс, пиопневмоторакс), перемежающихся и стойких ателектазов и санации гнойной мокроты по трахеальной трубке.[5,7]

Клиническое течение: Клиника ДП пневмонии у новорожденных маскируется общим тяжелым состоянием ребенка, имеющейся тяжелой сопутствующей, а зачастую и ведущей, патологией, ИВЛ и неврологическими расстройствами. Симптомы внутрилегочной деструкции у данной группы пациентов неспецифичны, требуют пристального внимания и адекватной оценки клинических изменений. Начало развития ДП практически уловить не удастся. Чаще всего возникновение легочной деструкции характеризовалось ухудшением состояния ребенка. Отмечалось нарастание одышки, повышение температуры, включение в дыхание вспомогательной мускулатуры, снижение сатурации, что в 14 случаях потребовало перевода пациента на аппарат искусственного дыхания. Физикальные данные были скудными и, как правило, характеризовались ослаблением дыхания, и не постоянными хрипами на стороне поражения. Наблюдались и неспецифические признаки: плохое сосание, срыгивание, повышение возбудимости или, наоборот, угнетение, бледность или мраморность кожных покровов, акроцианоз, вздутие живота.

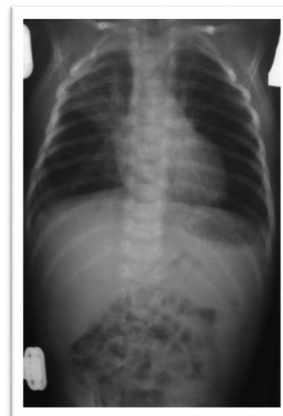В тех случаях, когда пациент уже находился на ИВЛ, характерным было снижение сатурации, потребность в увеличении концентрации кислорода во вдыхаемой смеси, необходимость смены режимов ИВЛ на более жесткие. Нарастали симптомы интоксикации, ацидоза, кожа приобретала мраморный рисунок и цианоз, отмечалось вздутие живота, снижение толерантности к энтеральной нагрузке. Физикальные данные при этом весьма

неспецифичны и характеризовались ослаблением дыхания на пораженной стороне, увеличением количества разнокалиберных хрипов, крепитаций. На этом фоне значительно повышался риск баротравмы легких, что в 11 случаях (83,3%) привело к развитию пневмоторакса, а у 2 (14,3%) - пиопневмоторакса, у 1 (7,1%) наблюдался пневмоперитонеум и развитие подкожной эмфиземы.

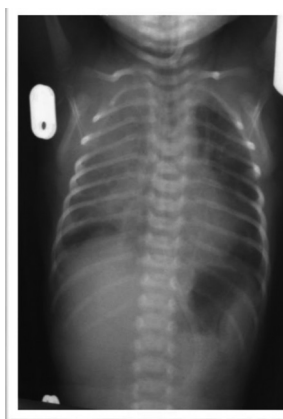При этом отмечалось развитие признаков сердечно-сосудистой недостаточности разной степени: тахикардия, расширение границ относительной сердечной тупости, приглушение тонов сердца, увеличение печени, развитие отеков, что требовало проведения инотропной поддержки.

В лабораторных исследованиях нарастал лейкоцитоз, появлялся сдвиг лейкоцитарной формулы влево вплоть до юных форм, нередко отмечалась тромбоцитопения и анемия, повышение С-реактивного белка.

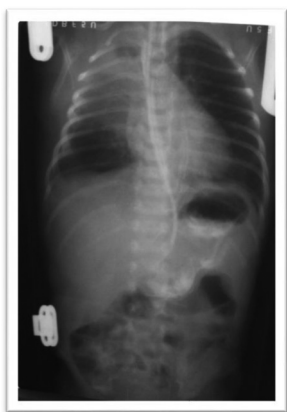Рентгенологическими признаками, заставляющими рассматривать имеющуюся пневмонию, как деструктивную, были: полисегментарная сливная инфильтрация с вовлечением доли или всего легкого (рис.1,2), стойкий ателектаз, уплотнение междолевой плевры; на фоне инфильтрации иногда просматривались очаги просветления (рис.3). Плевральные осложнения имели классические рентгенологические признаки. (пиоторакс, пиопневмоторакс, пневмоторакс). (рис.4.)



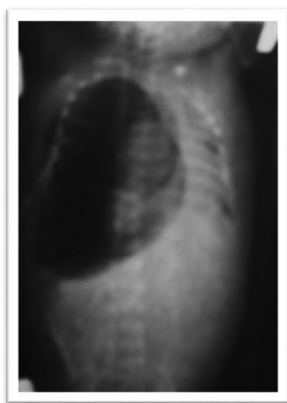
**Рис 1. Инфильтративная пневмония верхней доли правого легкого**



**Рис 2. Тотальная правосторонняя пневмония**



**Рис 3. Очаги деструкции в верхней доле правого легкого**



**Рис 4. Очаги деструкции в верхней доле правого легкого пневмоторакс**

Бронхоскопия, носившая диагностический и лечебный характер выявляла при деструктивной пневмонии наличие гнойный эндобронхита.

Иногда, при неясных случаях, возникала необходимость проведения КТ.

### Лечение

Основой лечения ДП является адекватная этиотропная антибактериальная терапия. Учитывая факт, что ДП у новорожденных – это, как правило, госпитальная инфекция, то протокол антибактериальной терапии должен строиться с учетом микробного пейзажа в отделении и данных бактериальной чувствительности.

На протяжении 10 лет основной флорой в ОИТН является *ps. Aeroginosa, st. Pneumonii*, в последние 3 года стали фиксироваться единичные случаи выделения *acinetobacter*. Чувствительность этих Гр- палочек к антибиотикам ограничено малым спектром препаратов с быстрым развитием резистентности к ним. Так, например, на протяжении нескольких лет, полностью утрачена чувствительность к карбопенемам, полусинтетическим защищенным пенициллинам, цефалоспорином, сохраняется очень незначительная чувствительность к фторхинолонам [9]. В настоящее время препаратом выбора является колистин в дозе 50 тыс/кг/сут. Антибиотиком резерва остается фосфомицин. В некоторых случаях - левомецетин (только при наличии лабораторно подтвержден-

ной чувствительности, как терапия «отчаянья»). Длительность курса антибиотикотерапии зависит от клинико-лабораторных данных, наличия/отсутствия побочных действий препарата. Чаще всего, учитывая тяжесть состояния ребенка, риск реализации или уже реализовавшийся септический процесс у новорожденных с ДП, терапия проводится 2-мя препаратами с предполагаемой или лабораторно подтвержденной чувствительностью, назначаются максимально допустимые минимально токсичные дозы антибиотика.

Посев отделяемого из эндотрахеальной трубки с определением антибиотикограммы проводится не реже 1 раза в 7 дней с коррекцией антибактериальной терапии с учетом клинической картины, анализа крови (уровень лейкоцитов, тромбоцитов, гемоглобина, подсчет лейкоцитарного индекса интоксикации, С-реактивного белка), данных рентгенологического контроля.

Необходимо помнить, что дети с ДП - это дети, требующие вентиляционной поддержки. Вид искусственной вентиляции (традиционная/высокочастотная) определяется тяжестью ДН, наличием синдрома утечки воздуха (СУВ). Параметры ИВЛ подбираются под контролем аускультативной картины, показателей SatO<sub>2</sub> и ЧСС, газов крови. При необходимости подачи кислородно-воздушной смеси с высоким FiO<sub>2</sub> (более 0,6), высокого давления на вдохе, а тем более, при развитии различных видов СУВ, необходим перевод ребенка на высокочастотную осциляторную ИВЛ с применением стратегии вентиляции низкого легочного объема.

Протокол лечения детей с ДП также подразумевает кардиотоническую терапию. Препаратом выбора является добутамин в дозе 5-10 мкг/кг/мин либо комбинация добутамина с допамином по 5 мкг/кг/мин для поддержания адекватной перфузии тканей.

Инфузионная терапия рассчитывается по физиологической потребности с учетом имеющейся сопутствующей патологии (сердечная недостаточность, отек мозга, гипербилирубинемия, необходимость парентерального питания). Расчет и коррекция инфузионной терапии проводится ежедневно.

Для обеспечения адекватной перфузии тканей, устранения гемической гипоксии, уровень гемоглобина поддерживается не ниже 100 г/л.

При наличии геморрагического синдрома, лабораторных признаков гипокоагуляции, гипопротейнемии (общий белок менее 50г/л) показано переливание свежезамороженной плазмы.

Учитывая данные последних Кохрейновских обзоров, терапия в/в поливалентным иммуноглобулином проводится только у глубоко недоношенных детей в дозе 400 мкг/кг.

При появлении признаков SIRS в терапию включается инфузия пентоксифиллина в дозе 5 мг/кг/час для улучшения пассажа нейтрофилов по сосудам и противовоспалительного эффекта.

При отсутствии явлений пареза кишечника предпочтение отдается энтеральному кормлению материнским молоком.

Если у ребенка до ухудшения состояния имелись те или иные изменения на рентгенограмме, как то: наличие инфильтративных теней, занимающих часть или все легкое, мелкоочаговые

деструктивные полости или перемежающиеся ателектазы, то, при появлении указанных выше клинических признаков, возникали подозрения на реализацию внутрилегочных осложнений в плевральные, а именно: пневмоторакс, пиопневмоторакс, пиоторакс или медиастенит.

Ухудшение состояния при этом развивалось стремительно и, нередко, не было времени на производство рентгенографии. В этих случаях пункция плевральной полости носила как диагностический, так и лечебный характер. В зависимости от информации, полученной при рентгенографии и пункции, выполнялись следующие хирургические пособия: при пневмотораксе – микродренирование плевральной полости по Сельдингеру катетером с внутренним диаметром 1 мм с последующим пассивным дренированием; при пиопневмотораксе – дренирование плевральной полости дренажем большего диаметра (трубка №8,10 Fr) и санация ее антисептиками (диоксидин, декасан, мирамистин и др.).

Учитывая то обстоятельство, что характерной формой деструкции у новорожденных была множественная мелкоочаговая деструкция, то каждый очаг имел право на собственное развитие, как в месте реализации, так и во времени возникновения плевральных осложнений. Отсюда, для эффективной разгрузки внутригрудного напряжения приходилось нередко менять точку дренирования, а иногда оставлять и более одного дренажа.

Кроме того неотъемлемым условиям эффективного лечения ДП у новорожденных являются повторные санации во время бронхоскопии.

### Література

1. Волянюк ЕВ, Сафина АИ, Габдулхакова АГ. ИВЛ-ассоциированная пневмония у недоношенных новорожденных. Практическая медицина. 2012;7(12):1-5.
2. Клименко ТМ, Левченко ЛА. Внутриутробные пневмонии у недоношенных новорождённых: ранняя и дифференциальная диагностика. Неонатологія, хірургія та перинатальна медицина. 2011;1(2):25-30.
3. Кривоустов СП. Пневмония новорожденных: особенности диагностики и лечения. Медична газета Здоров'я України. 2008;18/1:32-33.
4. Малиш КМ, Бинда ТП. Фактори ризику виникнення деструктивних пневмоній у дітей. В: Деміхова НВ, редактор. Збірник тез доповідей III Міжнародної науково-практичної конференції студентів та молодих вчених Актуальні питання теоретичної та практичної медицини; 2015 Квіт 23-24; Суми. Суми: СумДУ; 2015, с. 253-254.
5. Сорочан ОП, Вороньжев Ю, Крамний Ю. Променеві та морфоклінічні аспекти діагностики пневмоній та їх ускладненню новонароджених з малою масою тіла (огляд літератури). Перинатологія і педіатрія. 2015;2:56-61.
6. Gillet Y, Issartel B, Vanhems P, Fournet JC, Lina G, Bes M, et al. Association between *Staphylococcus aureus* strains carrying gene for Panton-Valentine leukocidin and highly lethal necrotising pneumonia in young immunocompetent patients. *Lancet*. 2002;359(9308):753-9. doi: 10.1016/S0140-6736(02)07877-7.
7. Hsieh YC, Hsueh PR, Lu CY, Lee PI, Lee CY, Huang LM. Clinical Manifestations and Molecular Epidemiology of Necrotizing Pneumonia and Empyema Caused by *Streptococcus pneumoniae* in Children in Taiwan. *Clinical Infectious Diseases*. 2004; 38(6):830-5. doi: 10.1086/381974.
8. Gillet Y, Vanhems P, Lina G, Bes M, Vandenesch F, Floret D, et al. Factors Predicting Mortality in Necrotizing Community-Acquired Pneumonia Caused by *Staphylococcus aureus* Containing Panton-Valentine Leukocidin. *Clin Infect Dis*. 2007;45(3):315-21. doi: 10.1086/519263.
9. Tseng MH, Wei BH, Lin WJ, Lu JJ, Lee SY, Wang SR, et al. Fatal sepsis and necrotizing pneumonia in a child due to community-acquired methicillin-resistant *Staphylococcus aureus*: Case report and literature review. *Scand J Infect Dis*. 2005;37(6-7):504-7. doi: 10.1080/00365540510037849.
10. Cacak B, Verona E, Mihatov-Stefanović I. Necrotizing pneumonia in infants. *Acta Clin Croat*. 2010;49:321-326.
11. McAdams RM, Mazuchowski E, Ellis MW, Rajnik M. Necrotizing *Staphylococcal* Pneumonia in a Neonate. *J Perinatol*. 2005;25(10):677-9. doi:10.1038/sj.jp.7211364.
12. Lemaître C, Angoulvant F, Gabor F, Makhoul J, Bonacorsi S, Naudin J, et al. Necrotizing Pneumonia in Children: Report of 41 Cases Between 2006 and 2011 in a French Tertiary. Care Center. *Pediatr Infect Dis J*. 2013;32(10):1146-9.

### Выводы:

1. ДП у новорожденных в 9,7% случаев осложняет течение основного хирургического заболевания и послеоперационного периода.

2. Немаловажную роль в развитии ДП играют: ВУИ, длительная ИВЛ, наличие внелегочных очагов инфекции.

3. Основной формой морфологических изменений при ДП у новорожденных является множественная мелкоочаговая деструкция легочной ткани, осложняющаяся рецидивирующими плевральными осложнениями.

4. Клиническая картина ДП у новорожденных маскируется основным заболеванием, течением послеоперационного периода, неврологическими расстройствами. Основой для установления диагноза остаются характерная динамика клинических данных, рентгенологическое исследование и, в сложных случаях, КТ.

5. Основой лечения ДП у новорожденных является адекватная этиотропная антибактериальная терапия, а также комплексное лечение дыхательной недостаточности, синдрома утечки воздуха, сердечно-сосудистой недостаточности.

6. Хирургические вмешательства в виде пункции и дренирования плевральных полостей, нередко повторных, применяются при развитии легочно-плевральных осложнений и осуществляются дренажами различного диаметра с последующей санацией полости антисептиками.

**Конфликт интересов:** авторы не заявляли какого-либо конфликта интересов.

**ДЕСТРУКТИВНІ ПНЕВМОНІЇ  
У НОВОНАРОДЖЕНИХ З ХІРУРГІЧНИМИ  
ЗАХВОРЮВАННЯМИ**

*О.О. Лосев, І.Р. Діланян, Д.О. Самофалов,  
Н.В. Сиволан, Е.О. Лосева*

Одеський національний медичний університет  
(м. Одеса, Україна)

**Резюме**

**Вступ.** Необхідність виработки нової тактики лікування новонароджених з ДП пов'язана з широким використанням нових антибіотиків, зміною бактеріальної флори, високою виживаємістю новонароджених з малим терміном гестації та вагою, довготривалим перебуванням в умовах реанімаційних відділень на ШВЛ, збільшенням числа внутрішньолікарнянних інфікованих хворих.

**Мета і завдання дослідження.**

Мета і завдання дослідження - провести аналіз причин деструктивних пневмоній у новонароджених, оперованих з приводу різних хірургічних захворювань, уточнити патогенез і виявити особливості клінічного перебігу у оперованих хворих, а також, запропонувати обґрунтовану раціональну терапію.

**Матеріали та методи:** наведений аналіз лікування 19 (10,9%) новонароджених з хірургічною патологією, у яких розвинулась ДП, у 6 вона виявлена при аутопсії.

**Результати та обговорення:** основним пусковим механізмом розвитку ДП у новонароджених є послідовний та паралельний вплив внутрішньоутробної та внутрішньолікарняної інфекції та гіпоксії. Описаний підхід в клініко-інструментальній оцінці стану дитини для раннього виявлення легеневої та плевральних ускладнень. Запропоноване комплексне лікування ДП у новонароджених, яке включає медикаментозну терапію, респіраторну підтримку та хірургічні методи лікування.

**Висновки:** основною формою ДП у новонароджених є множинна дрібновогнищева деструкція легеневої тканини з рецидивуючими плевральними ускладненнями; важливим для встановлення діагнозу є характерна динаміка клінічних даних, рентгенологічне дослідження, КТ; основою лікування ДП є етіотропна антибактеріальна терапія, комплексне лікування дихальної недостатності, синдрому витoku повітря; пункції та дренивання плевральної порожнини застосовуються при розвитку легенево-плевральних ускладнень.

**Ключові слова:** деструктивна пневмонія, новонароджені, плевральні ускладнення, пункція плевральної порожнини, дренивання плевральної порожнини.

**Контактна інформація:**

**Лосев Олександр Олександрович** – д.мед.н., професор, завідувач кафедри дитячої хірургії Одеського Національного Медичного Університету, завідувач відділенням загальної хірургії Одеської обласної дитячої лікарні (м.Одеса, Україна).

**Контактна адреса:** Одеський Національний Медичний Університет, вул. Ольгівська, 4, м. Одеса, 65000, Україна.

**Контактний телефон:** +380504151989

**e-mail:** Alexlossev@ukr.net

**ORCID ID:** <http://orcid.org/0000-0001-9603-0420>

**Resercher ID:** <http://www.researcherid.com/M-7824-2017>

**Контактная информация:**

**Лосев Александр Александрович** – д.м.н., профессор, заведующий кафедрой детской хирургии Одесского Национального Медицинского Университета, заведующий отделением общей хирургии Одесской областной детской больницы (г.Одесса, Украина).

**Контактный адрес:** Одесский Национальный Медицинский Университет, ул. Ольгиевская, 4, г. Одесса, 65000, Украина.

**Контактный телефон:** +380504151989

**e-mail:** Alexlossev@ukr.net

**ORCID ID:** <http://orcid.org/0000-0001-9603-0420>

**Resercher ID:** <http://www.researcherid.com/M-7824-2017>

**DESTRUCTIVE PNEUMONIA  
IN NEWBORNS  
WITH SURGICAL DISEASES**

*A. Lossev, I. Dilanyan, D. Samofalov,  
N. Sivolap, E. Losseva*

Odessa National Medical University  
(Odessa, Ukraine)

**Summary**

**Introduction.** Elaboration of new tactic of destructive pneumonia treatment in newborn is actual nowadays. It connected with spread using of new antibiotic, changing of bacterial flora, high rate of survival of heavy immature newborns with low weight, long time treatment in intensive care department, artificial breathing and increasing of hospital infection.

**Purpose and objectives of the study.**

The purpose and objectives of this study is to analyze the causes of destructive pneumonia in newborns operated on for various surgical diseases, to clarify the pathogenesis and to reveal the features of clinical course in operated patients, as well as to offer reasonable rational therapy.

**Materials and methods.:** Analysis of treatment of 19 (10,9%) newborns with different surgical pathology, that has a destructive pneumonia (DP) development, is described in this article. Autopsy revealed it in 6 newborns.

**Results and discussions:** The investigation has revealed, that the main trigger of DP in newborns is parallel and consistent influence of intrauterine and hospital infection and hypoxia. The approach in clinical and instrumental evaluation of the baby condition for early revealing of pulmonary and pleural complication is described. Combined treatment of DP in newborns, which include medicaments, respiratory support and surgical methods of treatment, is proposed.

**Conclusions:** the multiple shallow focused destruction of pulmonary tissue with recurrent pleural complications is the main form of DP in newborns; characteristic dynamic of clinical data, X-Ray investigations and CT-scan are important for diagnostic of DP; etiotropic antibacterial therapy, complete respiratory and air leak syndrome therapy are the base of treatment of DP; puncturing and drainage of pleural cavity are applied in development of pleural complications;

**Key words:** destructive pneumonia; newborns; pleural complications; pleural puncture; pleural drainage.

**Contact Information:**

**Lossev Alexander** - MD, Professor, Head of the Department of Pediatric Surgery of the Odessa National Medical University, Head of the Department of General Surgery, Odesa Oblast Children's Hospital (Odesa, Ukraine).

**Contact address:** Odessa National Medical University, st. Ol'byevskaya, 4, Odessa, 65000, Ukraine.

**Contact phone:** +380504151989

**e-mail:** Alexlossev@ukr.net

**ORCID ID:** <http://orcid.org/0000-0001-9603-0420>

**Resercher ID:** <http://www.researcherid.com/M-7824-2017>

Надійшло до редакції 05.09.2017  
Підписано до друку 05.12.2017