

ВИПАДКИ З ПРАКТИКИ / CASES FROM PRACTICE

УДК 616.318:616.12-008.311-039.31-036.1]-053.31
DOI: 10.24061/2413-4260.VII.3.25.2017.14

*О.В. Воробйова, Є.Є. Шунько,
Ю.П. Сюрха¹, О.М. Бакаєва²,
С.Я. Старенька², Т.В. Голота,
А.С. Капшук, Ю.О. Макарова*

Національна медична академія післядипломної освіти імені П.Л. Шупика,
КЗ КОР «Київський обласний центр охорони здоров'я матері та дитини»¹,
Національна дитяча спеціалізована лікарня ОХМАТДИТ,²
(м. Київ, Україна)

ПОРУШЕННЯ РИТМУ СЕРЦЯ
У НОВОНАРОДЖЕНИХ.
КЛІНІЧНИЙ ВИПАДОК
СУПРАВЕНТРИКУЛЯРНОЇ
ПАРОКСИЗМАЛЬНОЇ ТАХІКАРДІЇ
У НОВОНАРОДЖЕНОГО

Резюме. Аритмії у плодів і новонароджених потребують поглибленого вивчення, оскільки часто можуть варіювати від легких до загрозливих для життя станів. Неонатальні аритмії є досить поширеним явищем: до 90% новонароджених і від 1% до 3% вагітностей. Вони можуть розпочинатися ще у пренатальному періоді та діагностуватися під час планового моніторингу або можуть бути неспецифічними проявами багатьох патологічних станів. В 1 на 250-1000 дітей в неонатальному періоді діагностується надшлуночкова (суправентрикулярна) тахікардія (СВТ). У даній статті наводиться клінічний випадок суправентрикулярної пароксизмальної тахікардії у новонародженого, яка призвела до розвитку серцевої недостатності. Практикуючі лікарі повинні бути інформовані про більш поширені порушення ритму і провідності, які можуть вплинути на плід і новонароджених.

Ключові слова: пароксизмальна суправентрикулярна тахікардія; новонароджені.

До серцевих аритмій відносять патофізіологічні стани, які супроводжуються зміною частоти, регулярності ритму та/або джерела збудження серця, а також порушення зв'язку чи послідовності між активацією скорочень передсердь і шлуночків [1].

Порушення ритму серця (ПРС) часто зустрічається в анте- і неонатальному періодах. Так само як і у дітей інших вікових груп, аритмії у новонароджених дітей можуть носити спадковий, вроджений і набутий характер.

ПРС та провідності потребують поглибленого вивчення у новонароджених дітей, оскільки часто протікають без клінічних симптомів. Аритмії у новонароджених виникають, як правило, в перші три дні життя і віддзеркалюють як кардіальні, так і екстракардіальні патологічні процеси, деякі з них - транзиторні і доброякісні, у той час як інші можуть спричинити серцеву недостатність у немовлят і навіть призвести до розвитку кардіогенного шоку і смерті [3].

Аритмії у новонароджених, на відміну від дорослих, мають значну частоту і залежність від екстракардіальних чинників і, все ж таки, у більшості випадків носять транзиторний характер. Це трапляється внаслідок стану фізіологічної напруги або неблагополуччя вітальних функцій, але вони можуть набувати і самостійний характер, що визначається анатомо-фізіологічними особливостями (АФО) провідної системи серця у плодів і новонароджених. Серед АФО найчастіше має значення наявність більшої кількості Р-клітин в синусовому вузлі й відносно малої кількості проміжних клітин і колагену, які обмежують міжклітинний контакт, поступову міграцію атріовентрикулярного вузла з повільною резорбцією окремих

його елементів, подальше формування ніжок пучка Гіса і внутрішньошлуночкових провідних шляхів після народження дитини.

Не менш важливими факторами ризику розвитку аритмій у новонароджених є елементи електричної нестабільності у вигляді вогнищ «резорбтивної дегенерації» ембріональної провідної системи, аберантні провідні шляхи, подовження інтервалу QT, вегетативний дисбаланс - гіперсимпатикотонія на фоні функціональної незрілості вагусу. Ці фактори обумовлені транзиторними віковими змінами, пов'язаними з активним диференціюванням і зростанням структур серця, дисхронією дозрівання правих і лівих зірчастих гангліїв симпатичної системи, дисбалансом між симпатичною і парасимпатичною іннервацією [1,2,3].

У практичній роботі лікаря виділяють кілька груп причин, що призводять до ПРС у новонародженої дитини. У першу чергу - це органічні вроджені аномалії анатомії серця, запальні та дегенеративні захворювання міокарду, пухлини серця. Із ВВС порушення серцевого ритму найбільш часто супроводжують загальний відкритий атріовентрикулярний канал, кориговану транспозицію магістральних артерій, аномалію Ебштейна, дефект міжпередсердної перетинки. Сюди також відносяться метаболічні порушення гомеостазу, зокрема, розлади водно-електролітного балансу (гіпо- або гіперкальціємія, - магніємія); гіпо- або гіпертермія; гіпертиреозні стани; вплив лікарських препаратів (антиаритмічні засоби, антидепресанти). Важливу роль у генезі аритмій відіграють аутоімунні захворювання сполучної тканини, цукровий діабет, захворювання щитоподібної за-

лози у вагітної. Питома вага серед факторів розвитку аритмій належить захворюванням центральної та вегетативної нервової системи, які розвинулись внаслідок внутрішньоутробної гіпоксії, пологової травми, асфіксії новонародженого. 2/3 дітей з порушеннями серцевого ритму не мають важкої органічної патології з боку серця, що свідчить про поліетіологічність цієї патології [2, 3].

Класифікація порушень ритму та провідності серця затверджена на VI Національному конгресі Кардіологів України (2000 рік) та відображена в Наказі МОЗ України №54 від 08.04.2002 р. «Про затвердження класифікації захворювань органів системи кровообігу»:

I. Порушення утворення імпульсу

- синусова тахікардія (більше 90 ударів за хв.)
- синусова брадикардія (менше 60 ударів за хв.)
- синусова аритмія
- зупинка (відмова) синусового вузла

- передсердні
- повільні, прискорені
- вислизуючі комплекси та ритми:
- з АВ з'єднання, шлуночкові
- АВ дисоціації
- міграція надшлуночкового водія ритму

● Екстрасистолія

- передсердна
- атріовентрикулярна
- шлуночкова
- поодинокі (до 30 за годину)
- часті (30 та більше за годину)
- алоритмія (бі-, три-, квадригеменія)
- поліморфна
- алоритмія
- парна
- рання (R на T)
- тахікардії:
- надшлуночкові:
- *реципрокні
- *вогнищеві
- *хронічні
- *пароксизмальні
- сино-передсердна
- передсердна
- передсердно-шлуночкова
- вузлова (звичайного типу, незвичайного типу)
- з додатковими шляхами проведення (орто-

дромна, антидромна)

- шлуночкові:
- нестійка
- стійка
- постійно-зворотня
- *мономорфна
- *поліморфна
- фібриляція і тріпотіння передсердь
- пароксизмальна, персистуюча, постійна
- брадісistolічна, тахісistolічна
- фібриляція і тріпотіння шлуночків

II. Порушення проведення імпульсу

- синоаурикулярні блокади;
- атріовентрикулярні блокади:
- I ст.
- II ст. (I та II типу)
- III ст
- внутрішньошлуночкові блокади:

Однопучкові:

- блокада правої ніжки пучка Гіса;
- блокада передньоверхнього розгалуження лівої ніжки пучка Гіса;
- блокада задньонижнього розгалуження лівої ніжки пучка Гіса.

Двопучкові:

- блокада лівої ніжки пучка Гіса;
- блокада правої ніжки пучка Гіса та передньоверхнього розгалуження лівої ніжки пучка Гіса
- блокада правої ніжки пучка Гіса та задньонижнього розгалуження лівої ніжки пучка Гіса.

Трипучкові

III. Комбіновані порушення утворення і проведення імпульсу

- парасистолія (передсердна, з АВ з'єднання, шлуночкова).

IV. Захворювання, синдроми і феномени

- ідіопатичні форми аритмій;
- синдроми та ЕКГ- феномени Perezбудження шлуночків
- синдром ранньої реполяризації шлуночків;
- синдром подовженого інтервалу QT;
- синдром слабкості синусового вузла;
- синдром Моргані-Адамса-Стокса;
- аритмогенна дисплазія правого шлуночку;
- синдром Бругада;
- синдром Фредеріка;
- раптова серцева смерть (аритмічна) [4].

Лікар неонатолог або дитячий кардіоревматолог має виключити цілу низку захворювань новонародженого і матері. Важко переоцінити анамнез перебігу вагітності й, особливо, дані пренатальної УЗД. Повноцінне обстеження новонароджених з аритмією, окрім клініко-анамнестичного дослідження, має включати інструментальні методи діагностики (ЕКГ спокою, доплер-ехокардіографію, за наявності показань – ХМ ЕКГ, через стравохідне електрофізіологічне дослідження), а також низку лабораторних (клінічних, біохімічних, імунологічних, бактеріологічних) аналізів [5].

У неонатальному періоді в 1 випадку на 250-1000 дітей діагностується надшлуночкова (суправентрикулярна) тахікардія (СВТ), яка є однією із прогностично важливих аритмій. Понад 40% немовлят з СВТ не мають спонтанних рецидивів у перший рік життя.

Пароксизмальною тахікардією називається патологічно прискорена серцева діяльність, яка раптово починається і раптово припиняється. Суттю нападу є екстрасистоли, які наступають тривалими серіями або активний гетеротопний ритм великої частоти, що виникає в результаті підвищеної збудливості нижчих центрів. Тривалість нападів пароксизмальної тахікардії може бути від декількох хвилин до декількох днів. Якщо ектопічний осередок збудження знаходиться в межах передсердь або атріовентрикулярного вузла, то таку тахікардію називають надшлуночковою або суправентрикулярною. У разі локалізації вогнища високого ектопічного ритму в області ніжок пучка Гіса або міокарду шлуночків, тахікардія носить назву шлуночкової. Такий поділ має важливе значення для визначення тактики лікування та прогнозу захворювання [6].

Суправентрикулярна тахікардія реєструється

у новонароджених з вродженими вадами серця, кардіоміопатіями, вродженими кардитами і при анатомічно нормальному серці. Однак пусковим механізмом формування дизритмій у немовлят без грубих аномалій розвитку серця найбільш часто є хронічна внутрішньоутробна гіпоксія плода, асфіксія плоду і новонародженого, яка спричиняє порушення нейровегетативної регуляції діяльності серця. Кардіальні фактори роблять порушення серцевого ритму більш стійкими і торпідними до проведеної терапії. Респіраторно-синцитіальна вірусна інфекція також може бути причиною розвитку різних аритмій у новонароджених дітей, у тому числі і СВТ.

Клінічні симптоми пароксизмальної тахікардії у новонароджених важко оцінити. Підозра на тахікардію виникає в першу чергу при незвично великій ЧСС, що виникає при нормальній температурі тіла і з'являється без будь-якої явної причини. Частіше напад пароксизмальної тахікардії починається раптово. У дитини з'являється дратівливість, раптова блідість шкіри і занепокоєння, неадекватне загальному стану дитини. Шкірні покриви стають сірого відтінку, потім прогресує ціаноз, набухають вени голови, відзначається здуття живота, іноді бувають тонічні судоми. Дитина погано смочке, з'являється блювота. Свідомість і погляд новонародженого ясні.

У частини дітей напади тахікардії супроводжуються непритомністю, порушеннями гемодинаміки, наростаючою серцевою недостатністю. Серед СВТ є ряд тахікардій і клінічних ситуацій, з якими пов'язаний ризик раптової серцевої смерті. Пік першої маніфестації тахікардії припадає на вік до 1 року, другий та третій піки — на вік 5–8 та 10–13 років [5, 6].

При аускультатії серця визначається виражена тахікардія, тони серця погано диференціюються один від одного, пальпується частий пульс. ЧСС 200–320 за хвилину. Артеріальний тиск знижений. Незважаючи на високу ЧСС, тони серця чисті, шийні вени наповнені, венозний тиск крові високий. Печінка часто збільшена.

Тривалий напад пароксизмальної тахікардії призводить до гострої серцевої недостатності, приєднується набряклість обличчя, петехіальний висип, різка млявість, задуха. Найбільш тяжким наслідком тривалого нападу тахікардії є розлад свідомості, що настає в результаті гіпоксії головного мозку. Напад починається раптово і так само раптово закінчується відновленням нормального ритму.

При рентгенологічному дослідженні при короткому нападі не спостерігається відхилень з боку величини і форми серцевої тіні. Після тривалого нападу втомлене серце часто розширюється.

На ЕКГ при надшлуночкової формі пароксизмальної тахікардії реєструються ектопічні зубці Р, у яких змінена форма, амплітуда і напрямок або те й інше разом. Шлуночковий комплекс QRS нормальний, не деформований. В кінці нападу реєструється подовжена компенсаторна пауза. Інтервал PQ або укорочений, або подовжений, залежно від стану АВ-провідності. Внаслідок дуже частого ритму зубець Р може нашаровуватися на зубець Т і іноді його важко розпізнавати або зо-

всім неможливо знайти. Шлуночкова форма пароксизмальної тахікардії на ЕКГ виглядає як серія наступних один за одним шлуночкових екстрасистол. Комплекси QRS розширені, деформовані, зубці Т і сегмент ST спрямовані дискордantly відносно головного зубця комплексу QRS. Передсердя збуджуються під дією синусових імпульсів незалежно від шлуночків, у більш повільному темпі, тому зубці Р позитивні, але розпізнаються насилу внаслідок різко прискореного ритму і нашарування зубця Р на інші елементи ЕКГ. Майже постійні ішемічні зміни міокарда у вигляді деформації зубця Т, зсуву сегменту ST від ізолінії [6, 7].

При лікуванні тахікардії з правильним ритмом використовують вагусні проби (прикладання міхура з льодом до обличчя (до ділянки підборіддя, губ), натискання шпательом на корінь язика, саніція катетером ротоглотки). За відсутності ефекту призначають аденозин (АТФ) внутрішньовенно (в/в) болюсно, максимально швидко в дозі 0,05–0,1 мг/кг. Препарат починає діяти через 20 сек. Якщо ефекту немає, дозу АТФ збільшують на 0,05 мг/кг (до максимальної – 0,25 мг/кг).

За результатами, що отримано після введення АТФ, можливо уточнити походження тахікардії:

- Тахікардія припинилась – це рі-ентрі тахікардія за участю синусового або передсердно-шлуночкового вузлів;

- ЧСС зменшилась, але ритм по передсердям не змінився – це тахікардія у межах передсердь;

- ЧСС не змінилась, зберігається тахікардія з широкими комплексами QRS – це шлуночкова тахікардія (за Дороніним О.В., 2010).

Препаратом вибору при лікуванні СВТ є АТФ 1% 1,0 мл, який за необхідності вводять повторно з інтервалом 10–20 хвилин. Якщо напад не припиняється, використовують антиаритмічні препарати: аміодарон (кордарон) 5–10 мг/кг внутрішньовенно в розчині глюкози. Необхідно пам'ятати про можливість розвитку ускладнень після введення АТФ (бронхоспазм, брадикардія, асистолія). Якщо безпосередньо після введення АТФ у дитини виникає гостра серцева недостатність, призначають швидко дигіталізацію.

Дигоксин є препаратом вибору при лікуванні фетальної надшлуночкової тахікардії, його призначають за наявності гемодинамічних розладів з 33–34 тижня гестації.

При неефективності консервативної терапії у хворих з надшлуночковими тахікардіями в тих випадках, коли тахікардія має безперервний рецидивуючий характер, розвинулись порушення кровообігу проводять хірургічне лікування за допомогою радіочастотної абляції. Таке відбувається за наявності у хворого декількох додаткових шляхів проведення імпульсу або поєднання нападів СВТ та вроджених вад серця, які потребують хірургічної корекції [8,9,10].

Наводимо клінічний випадок, який свідчить за актуальність і складність проблеми СВТ та має важливе теоретичне й практичне значення в плані діагностики та подальшої тактики лікаря-неонатолога у пацієнта із пароксизмальною суправентрикулярною тахікардією.

Хлопчик Ш. народився 06.09.2016 р. о 22.00 год., з вагою – 3250, зростом – 50 см., окружністю

голови – 32 см, окружністю грудної клітки – 30 см. Оцінка за шкалою Апгар – 5/6/7 балів. Дитина від XII вагітності, VI пологів, передчасних, у терміні 36 тижнів гестації, патологічних, у головному передлежанні. Багатоводдя, хронічна плацентарна дисфункція в стадії субкомпенсації, коротка пуповина. Тривалість I періоду пологів – 5 год., II періоду – 20 хв., безводний проміжок – 3 год.

Пренатальне ультразвукове дослідження вагітної в терміні гестації 31 тиж. діагностувало в плода ВВС: Порушення ритму серця: суправентрикулярна пароксизмальна тахікардія з ознаками серцевої недостатності. Рестриктивне овальне вікно.

При ЕКГ дослідженні розташування серця типове (зліва). Відкрите овальне вікно: 2,2 мм., скид право-лівий.

КДР ЛШ: 13.4 мм. Z=0.82 SD

КДР ПШ: 13.2 мм. Z=0.36 SD

МК: 11.3 мм. Z=1.35 SD ТК: 11.2 мм.

Z=0.64 SD

Клапан аорти: 7 мм. Z=2.54 SD

Клапан ЛА: 7.1 мм. Z=1.07 SD

Висхідна аорта: 6.3 мм. Z=0.7 SD

Стовбур ЛА: 7.1 мм. Z=0.36 SD

Хід великих артерій: перехресний

Артеріальна протока 4.6 мм Z=0.52 SD

Сегм «А» дуги аорти: 3.6 мм Z=0.61

SD «А»/ PDA: 0.78 Z=1.62 SD

Даних за коарктацію аорти немає. ЧСС 280 в хв.

Шлунок розташований зліва. Легеневі вени впадають у ліве передсердя, порожнисті вени – у праве передсердя. Аневризматичне випинання міжпередсердної перетинки. Міжпередсердна перетинка потовщена. Рестриктивне овальне вікно. Обидва шлуночки доходять до верхівки серця. Скоротливість міокарду лівого шлуночку та правого шлуночку знижена. Міжшлуночкова перетинка інтактна. Дуга аорти лівостороння. Затримки кровотоку в сегменті «А» немає. Порушення ритму серця плода: суправентрикулярна пароксизмальна тахікардія. У порожнині перикарду помірна кількість вільної рідини: по задній стінці правого шлуночку – 4.5 мм, зі сторони лівого шлуночку – 4.5 мм. У лівій та правій плевральній порожнині невелика кількість вільної рідини – по 2.5 мм. У черевній порожнині значна кількість вільної рідини.

З моменту народження дитина знаходилась у відділенні інтенсивної терапії новонароджених КЗ КОР «Київський обласний центр охорони здоров'я матері і дитини» з діагнозом: Порушення ритму серця: суправентрикулярна пароксизмальна тахікардія. Відкрите овальне вікно. Відкрита артеріальна протока. Легенева гіпертензія новонароджених. Гіпоксично-ішемічна енцефалопатія змішаного генезу. Синдром пригнічення. Недоношеність 36 тижнів. Водянка яєчок.

Дихання - самостійне ослаблене, через 2 доби - подача O₂ – носові канюлі. Гемодинаміка стабільна. Тони серця ритмічні, приглушені, систолічний шум у V точці. Живіт м'який, обвід живота – 35 см. Печінка на 3 см нижче краю правої реберної дуги.

Дані лабораторно-інструментальних методів обстеження:

Оглядова рентгенограма органів грудної та черевної порожнини (07.09.2016 р.): серце збільше-

не в розмірах, серцева тінь зміщена вліво. Рівень рідини з газом в лівому підребер'ї.

Ультразвукове дослідження органів черевної порожнини (ОЧП) (07.09.2016 р.): асцит, водянка яєчок.

Консультація генетика (07.09.2016 р.): клінічних даних на користь аномалій хромосомної конституції не виявлено. Рекомендовано: обстеження на TORCH-інфекції, контроль УЗД ОЧП, нирок, УЗД серця і судин.

Ехокардіографічне обстеження (08.09.2016 р.): відкрита артеріальна протока (d=1.5 мм). Відкрите овальне вікно (d=2мм.). Легенева гіпертензія новонароджених. Рекомендовано: при виникненні пароксизму суправентрикулярної тахікардії - повторна консультація аритмолога з приводу призначення антиаритмічної терапії. 1 % АТФ (0,1 мг/кг – 0,2 мг/кг). Спостереження кардіолога за місцем проживання; санація хронічних вогнищ інфекції, профілактика інфекційного ендокардиту, консультація аритмолога.

Під час перебування у ВІТН дитині проводилась інфузійна, антигеморагічна, антибактеріальна, протигрибкова терапія.

08.09.2016 р. (2 доба життя) о 21.00 год. загальний стан дитини раптово погіршився до важкого, ЧСС - 290/хв., для купіровання пароксизмів СВТ під контролем ЕКГ екстрено дитина була переведена в Науково-практичний медичний центр дитячої кардіології та кардіохірургії (НПМЦДКК).

Об'єктивно: вага 3250, шкіра та видимі слизові чисті, SpO₂=88%, аускультативно в легенях жорстке дихання, ЧД = 58/хв., тони серця приглушені, аритмічні, систолічний шум в II міжребер'ї зліва від грудини; ЧСС = 238/хв. Печінка на 2 см нижче краю правої реберної дуги. Живіт при пальпації м'який, не болючий. Сечовипускання вільне.

Проведено медикаментозну кардіоверсію з відновленням синусового ритму з ЧСС = 142/хв. (1% АТФ 0,1 мг/кг – 0,2 мг/кг). У подальшому порушень ритму не спостерігалось, дитина отримувала антиаритмічну терапію внутрішньовенно, далі - перорально.

У віці 8 днів з вагою 2960 дитина переведена для подальшого спостереження та лікування у відділення інтенсивної терапії та ранньої реабілітації дітей з перинатальною патологією (ВІТРРДПП) клініки «ОХМАТДИТ» у тяжкому стані, що обумовлено реалізацією неонатальної інфекції; ВВС: суправентрикулярна пароксизмальна тахікардія. Відкрита артеріальна протока. Відкрите овальне вікно. Легенева гіпертензія новонароджених. Морфо-функціональна незрілість. Гестаційний вік 36 тижнів.

Стан дитини залишається тяжким до 17-денного віку, потім з позитивною динамікою: зникла інтоксикація, став активніший, почав смоктати до 40 мл, добре набирати вагу.

29.09.2016 р. о 23 год. 35 хв. і 30.09.2016 р. о 00 год. 15 хв. Було діагностовано повторні напади пароксизмальної тахікардії (ЧСС = 270/хв.), які екстрено купувалися в НПМЦДКК.

За період перебування у ВІТРРДПП клініки «Охматдит» дитина обстежена та консультована спеціалістами:

Аритмолог (29.09.2016 р.): враховуючи по-

вторні пароксизми СВТ рекомендовано: дигоксин 20 мкг/кг/добу на 3 прийоми протягом 1 дня, у подальшому провести контроль концентрації дигоксину в крові. При досягненні терапевтичної концентрації продовжити у підтримуючій дозі 5 мкг/кг/добу 1 раз на добу, під контролем ЧСС. Рекомендовано: контроль концентрації K⁺ у крові.

Ехокардіографія (16.09.2016 р.): скоротливість обох шлуночків добра. Відкрите овальне вікно - 2 мм. Відкриту артеріальну протоку не візуалізовано. У черевній порожнині візуалізовано вільну рідину, збільшену печінку. В плевральних порожнинах, перикарді вільної рідини немає.

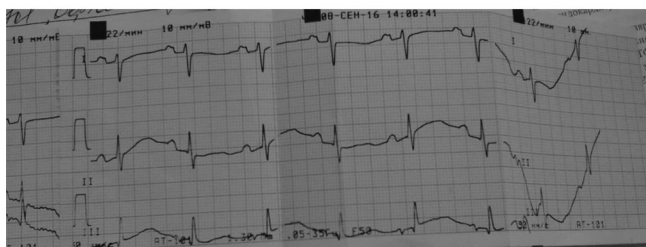
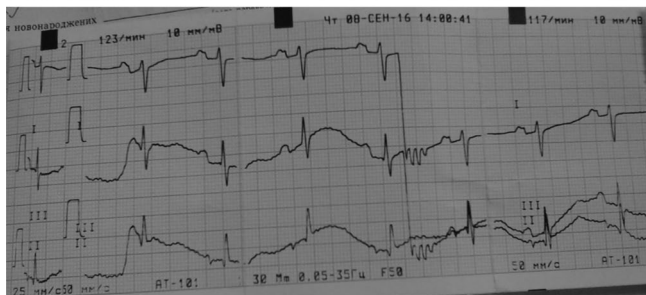
Невролог (16.09.2016): гіпоксично-ішемічна енцефалопатія, синдром пригнічення. За даними ультразвукового дослідження ознаки перивентри-

кулярної ішемії.

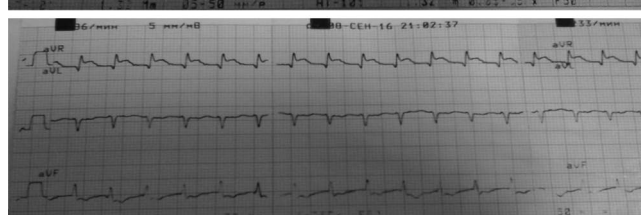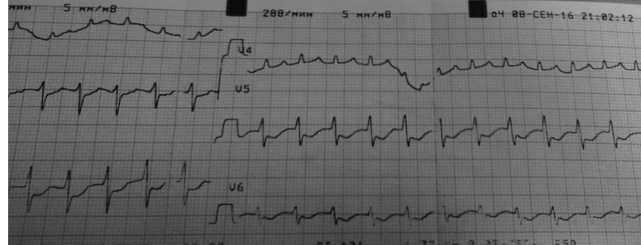
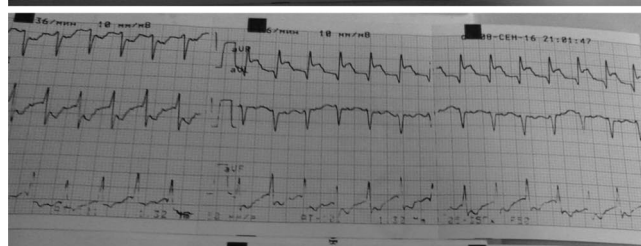
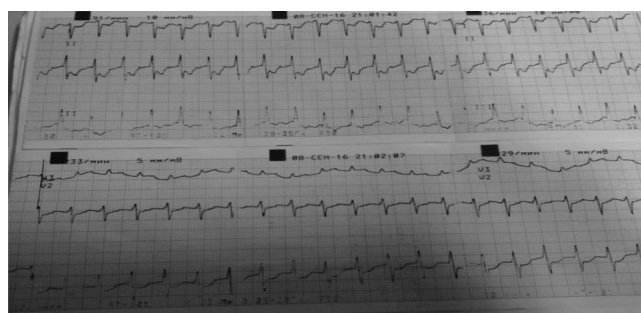УЗД ОЧП (16.09.2016): печінка збільшена, ПЗР правої долі 61 мм, структура однорідна, помірної ехогенності. Жовчний міхур скорочений. Селезінка помірно збільшена 56x20 мм, ехооднорідна, нирки без особливостей. У черевній порожнині візуалізується помірна кількість рідини.

УЗД ОЧП (19.09.2016): печінка без динаміки. ПЗР правої долі 61мм., структура однорідна, помірної ехогенності. Жовчний міхур скорочений. Селезінка помірно збільшена S-7-26 мм, ехооднорідна, нирки без особливостей. Кількість вільної рідини у міжпегельному просторі зменшилась.

Проводилась антибактеріальна, метаболічна, сечогінна, антиаритмічна терапія, препарати калію, вітамін D, еубіотик.



ЕКГ до нападу



ЕКГ під час нападу

Заключення

Таким чином, означена в статті проблема порушень ритму серця у немовлят достатньо актуальна та важлива для практичної діяльності лікаря-неонатолога. Діагностика аритмій серця у новонароджених та вроджених захворювань. Серцеві порушення можуть нести невизначені клінічні симптоми, тобто бути як сприятливими, транзиторними, так і вкрай небезпечними. Ведення дітей з аритміями серця вимагає мультидисциплінарного підходу, потребує

особливої ретельності в інтерпретації отриманих даних та вміння клінічно оцінити стан дитини в цілому. Обов'язково вони повинні наглядатися сумісно з лікарями аритмологами.

На жаль, на сьогодні немає національних стандартів надання медичної допомоги новонародженим з порушенням ритму серця, що утруднює прийняття рішень щодо лікування та подальшої тактики ведення. Тому нагальною потребою є створення локальних протоколів на підставі доказових даних світових досліджень.

Література

1. Царегородцева АД, Белозерова ЮМ, Брегель ЛВ, редакторы. Кардиология детского возраста. Москва: ГЭОТАР-Медиа; 2014. 784 с.
2. Сафина АИ, Лутфуллин ИЯ, Гайнуллина ЭА. Нарушение ритма сердца у новорожденных. Практическая медицина. 2010;6:75-9.
3. Wren C. Cardiac arrhythmias in the fetus and newborn. Semin Fetal Neonatal Med. 2006 Jun;11(3):182-90. doi: 10.1016/j.siny.2005.12.001
4. Про затвердження класифікації захворювань органів системи кровообігу. Наказ МОЗ України від 14 лютого 2002 р. № 54 [Интернет]; [цитовано 2017 Лип 27]; Доступно: http://search.ligazakon.ua/l_doc2.nsf/link1/MOZ1631.html
5. Белоконь НА, Кубергер МБ. Болезни сердца и сосудов у детей. Руководство для врачей. В 2 томах. Т. 1. Москва: Медицина; 1987. с. 136-97.
6. Sanatani S, Potts JE, Reed JH, Saul JP, Stephenson EA, Gibbs KA, et al. The study of antiarrhythmic medications in infancy (SAMIS): a multicenter, randomized controlled trial comparing the efficacy and safety of digoxin versus propranolol for prophylaxis of supraventricular tachycardia in infants. Circ Arrhythm Electrophysiol. 2012 Oct;5(5):984-91. doi: 10.1161/CIRCEP.112.972620.
7. Кручина ТК, Егоров ДФ. Суправентрикулярные тахикардии у детей: клиника, диагностика, методы лечения. Санкт-Петербург: Человек; 2011. 356 с.
8. Mitchell JL, Cuneo BF, Etheridge SP, Horigome H, Weng HY, Benson DW. Fetal heart rate predictors of long QT syndrome. Circulation. 2012 Dec 4;126(23):2688-95. doi: 10.1161/CIRCULATIONAHA.112.114132.
9. Рооз Р, Генцель-Боровичени О, Прокитте Г. Неонатология. Практические рекомендации. Москва: Медицинская литература; 2011. с. 310-527.
10. Волосовец ОП, Сенаторова ГС, Гончарь МО, Бойченко АД. Диагностика та моніторинг вроджених вад серця у новонароджених: навч. посіб. Харків; 2013. 107 с.

**НАРУШЕНИЯ РИТМА СЕРДЦА
У НОВОРОЖДЕННЫХ.
КЛИНИЧЕСКИЙ СЛУЧАЙ
СУПРАВЕНТРИКУЛЯНОЙ
ПАРОКСИЗМАЛЬНОЙ ТАХИКАРДИИ
У НОВОРОЖДЕННОГО**

*О.В. Воробьева, Е.Е. Шунько, Ю.П. Сюрха¹,
Е.Н. Бакаева², С.Я. Старенькая²,
Т.В. Голота, А.С. Капшук, Ю.О. Макарова*

**Национальная медицинская академия
последипломного образования
имени П.Л. Шупика,
КЗ КОР «Киевский областной центр охраны
здоровья матери и ребенка»¹,
Национальная детская специализированная
больница «ОХМАТДЕТ»²
(г. Киев, Украина)**

Резюме. Аритмии у плодов и новорожденных требуют углубленного изучения, поскольку могут варьировать от легких до угрожающих жизни состояний. Неонатальные аритмии являются довольно распространенным явлением: до 90% новорожденных и от 1% до 3% беременностей. Они могут начинаться еще в пренатальном периоде и диагностироваться во время планового мониторинга, или могут быть неспецифическими проявлениями многих патологических состояний. У 1 на 250-1000 детей в неонатальном периоде диагностируется наджелудочковая (суправентрикулярная) тахикардия (СВТ). В данной статье представлен клинический случай суправентрикулярной пароксизмальной тахикардии у новорожденного, который привел к развитию сердечной недостаточности. Практикующие врачи должны обращать внимания на распространенные нарушения ритма и проводимости, которые могут повлиять на плод и новорожденных.

Ключевые слова: пароксизмальная суправентрикулярная тахикардия; новорожденные.

**CARDIAC ARRHYTHMIAS IN INFANTS.
CLINICAL CASE
OF THE PAROXYSMAL
SUPRAVENTRICULAR
TACHYCARDIA
IN NEWBORN**

*O.Vorobiova, Ie.Shunko, Yu.Siurkha¹,
O.Bakaieva², S.Starenka²,
T.Holota, A.Kapshuk, Yu.Makarova*

**Shupyk National Medical Academy
of Postgraduate Education
KZ KOR «Kyiv Regional Center
of Maternal and Child Health»¹,
National Children's
Specialized Hospital
«OHMATDET»²
(Kyiv, Ukraine)**

Summary. Arrhythmias in foetuses and newborns require detailed study, as often results can vary from mild to life-threatening conditions. Neonatal arrhythmias are quite common: in 90% of newborns and from 1% to 3% of pregnancies. They might start in the prenatal period and be diagnosed during routine monitoring or appear as non-specific manifestations of many pathological conditions. The paroxysmal supraventricular tachycardia (SVT) is diagnosed in 1 of 250-1000 children during neonatal period. This article shows a clinical case of the paroxysmal supraventricular tachycardia in newborn which followed by heart failure development. Practicing physicians should be informed of the common arrhythmias and conduction disorders which might affect the fetus and newborns.

Keywords: paroxysmal supraventricular tachycardia, newborns.

Контактна інформація:

Воробйова Ольга Володимирівна - д.мед.н., професор кафедри неонатології Національної медичної академії післядипломної освіти імені П.Л.Шупика (м. Київ, Україна).

Контактна адреса: вул. Дорогожицька, 9, м.Київ, 04112, Україна.

Контактний телефон: +380676243760

e-mail: Vorobiova_olga@mail.ua

ORCID: <http://orcid.org/0000-0001-5199-0217>

Шунько Єлізавета Євгенівна – доктор медичних наук, професор, заслужений діяч науки і техніки України, завідувач кафедри неонатології Національної медичної академії післядипломної освіти імені П.Л. Шупика (м.Київ, Україна).

Контактна адреса: Національна медична академія післядипломної освіти імені П.Л. Шупика, кафедра неонатології, вул. Дорогожицька, 9; м. Київ, 04112, Україна

Контактний телефон: +38(044) 236-09-61, 238-08-58;

e-mail: dr_shunko @ mail.ru

Контактная информация:

Воробьева Ольга Владимировна - д.мед.н., профессор кафедры неонатологии Национальной медицинской академии последипломного образования имени П.Л.Шупика (г.Киев, Украина.).

Контактный адрес: ул. Дорогожицкая, 9, Киев, 04112, Украина.

Контактный телефон: +380676243760

e-mail: Vorobiova_olga@mail.ua

ORCID: <http://orcid.org/0000-0001-5199-0217>

Шунько Елизавета Евгеньевна - доктор медицинских наук, профессор, заслуженный деятель науки и техники Украины, заведующая кафедрой неонатологии Национальной медицинской академии имени П.Л. Шупика (г.Киев, Украина).

Контактный адрес: ул. Дорогожицкая, 9; Киев, 04112, Украина.

Контактный телефон: (044) 236-09-61, 238-08-58.

e-mail: dr_shunko @ mail.ru

Contact Information:

Vorobiova Olga - MD, Professor, Department of Neonatology National Medical Academy of Postgraduate Education named after PL Shupyk (Kiev, Ukraine).

Contact address: st. Dorogozhitskaya, 9, Kyiv, 04112, Ukraine.

Contact phone: +380676243760

e-mail: Vorobiova_olga@mail.ua

ORCID: <http://orcid.org/0000-0001-5199-0217>

Shunko Elizabeth – MD, Professor, Honored Worker of Science of Ukraine, Head of the Department of Neonatology National Medical Academy of Postgraduate Education named after P.L.Shupik (Kyiv, Ukraine)

Contact address: Dorogozhitska str., 9; Kyiv, 04112, Ukraine.

Contact phone: (044) 236-09-61, 238-08-58.

e-mail: dr_shunk@mail.ru

Надійшло до редакції 14.04.2017
Підписано до друку 18.08.2017