

УДК: 616.343-003.4

ВИПАДОК ПОДВІЙНОГО СИМЕТРИЧНОГО КІСТОЗНОГО ПОДВОЄННЯ ГОЛОДНОЇ КИШКИ

В.С. Коноплицький, О.О. Калінчук*, Д.В. Дмитрієв

Вінницький національний медичний університет імені М.І.Пирогова,
Вінницька обласна дитяча клінічна лікарня*
(м. Вінниця, Україна)

Ключові слова: вроджені вади розвитку, голодна кишка, кістозне подвоєння.

Резюме. В статті представлено огляд літератури та клінічний випадок подвійного симетричного кістозного подвоєння голодної кишки у дитини.

Подвоєння різних відділів травного тракту порівняно рідкісна вроджена вада розвитку, що зустрічається переважно в дитячому віці. У 1733 р. Calder вперше повідомив про подвоєння кишки, а в 1937 р. Ladd вперше використав термін «дуплікація», який залишився до сьогоднішнього дня. Ця своєрідна та складна вада має різні назви: шлункова кіста, ентерогенна кіста, гігантський дивертикул, шлунково-грудна кіста, інтрамуральна кіста, ентеральна кіста та ін. Велика кількість синонімів пов'язана з індивідуальними особливостями різних форм подвоєнь, які можуть виникати на будь-якому рівні травного тракту. Частота всіх подвоєнь у дітей коливається від 0,025 до 1% [1]. Подвоєння тонкої кишки можуть зустрічатися в будь-якому її відділі, але частіше спостерігаються у здухвинній кишці. Частіше хворіють хлопчики [2].

Не викликає сумніву той факт, що виникнення подвоєння кишки відноситься до ранніх стадій ембріонального розвитку. Ці вади пов'язують з незрощенням невроентеричного каналу. В ембріональний період життя між енто- та ектодермою з ентодерми утворюється ембріональна хорда. У нормі вона відділяється від ентодерми та зростається з ектодермою. Якщо цього не відбувається, то так званий невроентеричний канал лишається відкритим і з нього утворюються дублікатури. Ця теорія пояснює брижове розташування дублікатури та часті супутні аномалії розвитку хребта. Довжина ділянок подвоєння може коливатись від декількох сантиметрів до 1 м, а діаметр від 1 до 20 см і більше та мати вигляд сферичного або подовженого товстостінного утворення.

Згідно більшості існуючих класифікацій, виділяють наступні форми подвоєння кишки: кістозну, дивертикулярну та трубчасту (тубулярну). Подвоєння може бути ізольованим або сполучатись з проксимальним, дистальним чи обидвама кінцями просвіту основної кишки, яка має таку ж саму слизову оболонку та кровопостачання, що і суміжний, основний відділ каналу. Внаслідок того, що дублікатури є об'ємними утвореннями, вони можуть проявлятися симптомами компресії відповідної ділянки кишки (порушення кишкового пасажу аж до повної кишкової непрохідності).

Слизова дублікатур може збільшуватись, досягаючи значних розмірів. Частіше за все вони містять епітелій слизової оболонки шлунку, і саме тому в них може розвиватися виразкування та ерозивна кровотеча з дистопованою слизовою, яка може становити пряму загрозу для життя. Вміст подвоєнь може викликати запалення й абсцедування. Якщо подвоєння прилягає до стінки тонкої кишки, то воно може викликати заворот або інвагінацію кишки. Якщо подвоєння сполучається з просвітом кишки, то воно може стати джерелом кишкової кровотечі [3, 4].

Кістозні форми подвоєння зустрічаються найбільш часто. При цьому додатковий відділ тонкої кишки являє собою округло витягнуте або шароподібне кістозне утворення, яке розташоване поряд з основною трубкою, інтимно з нею зв'язане загальними м'язовими шарами стінки та судинами, які її харчують. Іноді кістозні форми подвоєнь кишки мають окрему брижу. У такому випадку подвоєння відрізняється від інших кістоподібних утворень черевної порожнини щільною товстою стінкою, що складається з декількох шарів добре розвинутої не посмугової мускулатури.

Гострі процеси, що виникають у черевній порожнині і які пов'язані з наявністю подвоєння тонкої кишки, потребують невідкладної хірургічної допомоги у дітей будь-якого віку, навіть у періоді новонародженості, метою чого є видалення кишкових дублікатур.

Наводимо клінічний випадок, який представляє інтерес за своїм перебігом, анатомічними особливостями подвоєння тонкої кишки та відносною рідкістю патології.

Дитина Ш., МКСХ №13885, у віці 2 роки був госпіталізований в онкогематологічне відділення ВДОКЛ зі скаргами на збільшення в об'ємі живота 29.11.2013 р. Зі слів батьків – збільшення живота помітили близько 14 днів тому. Звернулись за медичною допомогою в поліклініку за місцем проживання, де було виконано УЗД органів черевної порожнини, на якому виявлено пухлинне утворення. До моменту захворювання дитина розвивалась відповідно віку, травму батьки заперечують. Спадковий онкологічний анамнез не обтяжений, щеплення – згідно віку.

Загальний стан хворого при госпіталізації важкий за рахунок основного захворювання. Свідомість збережена. Положення в ліжку активне. Шкіра та слизові оболонки блідо-рожевого кольору, чисті. Периферійні лімфатичні вузли не збільшені. ЧСС 90 за 1 хв., ЧД 19 за 1 хв. Живіт значно збільшений в об'ємі, шароподібної форми, приймає участь в акті дихання, симетричний. При пальпації живіт м'який, безболісний, визначається щільно-еластичної консистенції утворення розмірами 15×15 см, яке займає всю черевну порожнину. Пухлиноподібне утворення безболісне, має гладку однорідну поверхню. Симптоми подразнення очеревини негативні в усіх відділах. Аускультативно перистальтика звичайна, патологічні шуми не вислуховуються. Печінка та селезінка не пальпуються. Гази відходять. Випорожнення 1 раз на добу. Сечовиділення вільне, діурез достатній. Ректально – на висоті пальця визначається щільно-еластичне, безболісне пухлинне утворення, верхній полюс якого не досягається. На рукавичці сліди калу жовто-коричневого кольору.

За важкістю стану дитина переведена у відділення реанімації з діагнозом кістозне утворення черевної порожнини для додаткового обстеження та передопераційної підготовки. Загальний аналіз крові при госпіталізації: Нb-124 г/л, Ер.-4,2×10¹²/л, Л-5,3×10⁹/л, п1, с69, е1, м3, л27, ШОЕ 5 мм/г. При УЗД органів черевної порожнини визначено кістозне об'ємне утворення розмірами 170×200 мм з вмістом у вигляді мілко дис-

персної зависі та перетинками. Дитині проведено МСКТ органів черевної порожнини та порожнини малого тазу нативно та із внутрішньовенним підсиленням «Ультравіст-370» 22,0 мл, при якому виявлено, що ліва половина верхніх відділів черевної порожнини і вся нижня половина черевної порожнини, порожнина малого тазу вповнена кістозним утворенням загальними розмірами 180×78×146 мм (краніокаудальний, поперечний, передньозадній). Капсула та перетинки утворення не сплюснені, товщина їх рівномірна та не перевищує декількох мм. Внутрішній вміст утворення відповідає рідині та не змінюється після контрастування. Передньолівим контуром утворення впритул прилягає до внутрішньої поверхні передньої черевної стінки, поперечно ободової кишки. Заднім контуром утворення прилягає до хвоста підшлункової залози, воротам селезінки, низхідному відділу товстої кишки, петлям тонкої кишки, здавлюючи їх, судинам позачеревного простору. Правим контуром утворення прилягає до петлів тонкої кишки, у нижніх відділах - до сигмоподібної кишки. Нижнім контуром утворення прилягає до сечового міхура, здавлюючи його та ректосигмоїдний відділ. Верхній контур утворення у значній мірі здавлює шлунок. Практично всі петлі тонкої кишки та брижа зміщені у праву половину черевної порожнини. У верхніх відділах кістозного утворення, між камерами, виявляється міхурець повітря та потовщення – вірогідно скомпресована петля голодної кишки.

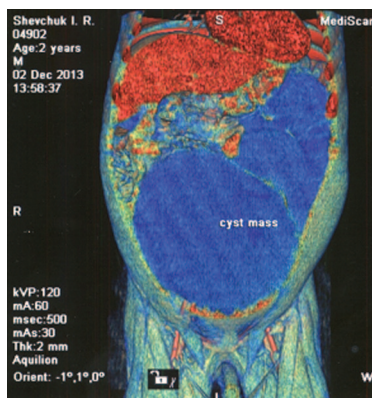


Рис.1. . Хворий Ш., МКСХ №13885. СКТ 3 D реконструкція.

Після відповідної передопераційної підготовки, 4.12.2013 р. проведена лівобічна поперечна лапаротомія довжиною до 6 см. На операції при розкритті черевної порожнини в рану прилягають два кістозних утворення великих розмірів. Проведена пункція кістозних утворень, за допомогою якої евакуйовано до 2,5 л серозно-геморагічної рідини з домішками замазкоподібної речовини жовтого кольору (залишки калових мас). Під час ревізії тонкої кишки, на відстані 1 м від зв'язки Трейца виявлено, що кістозні утворення (дублікатури) розповсюджуються на обидва боки брижі

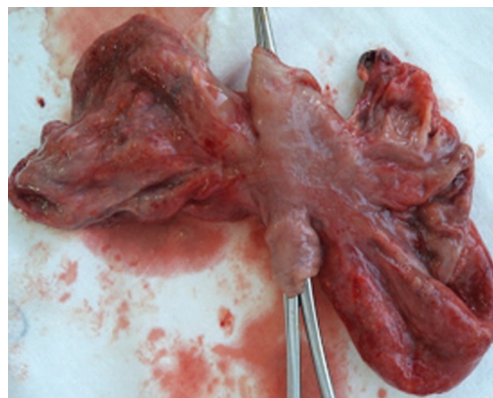


Рис.2. . Хворий Ш., МКСХ №13885. Макропрепарат. Затискач проведено скрізь просвіт голодної кишки.

голодної кишки та інтимно з нею зв'язані. Виконана резекція скомпрометованої ділянки кишки з клиновидним висіченням зміненої ділянки її брижі та кістозними утвореннями. Накладений тонкотонкокишковий анастомоз «кінець в кінець» двохрядним швом. Виявлено спільну брижу тонкої та товстої кишки. Санація черевної порожнини. Післяопераційна рана пошарово ушита наглухо.

При гістологічному дослідженні видаленого макропрепарату (Рис. 2) виявлено локальне потоншення м'язової оболонки голодної кишки (Рис.3), в якій визначаються різноспрямо-

вані дисоційовані жмутки гладеньких міоцитів м'язової оболонки, нерівномірно розширені кро-

воносні судини та виразкування слизової оболонки (Рис. 4).

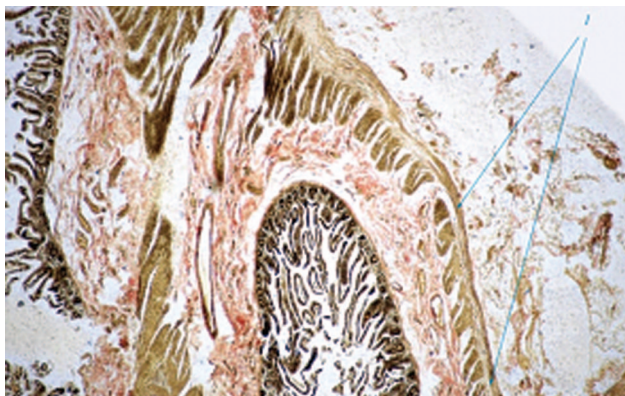


Рис.3. . Хворий Ш., МКСХ №13885. Мікрофото. Локальне потоншення м'язової оболонки (1) голодної кишки. Забарвлення за Ван Гізоном. Збільшення $\times 40$.

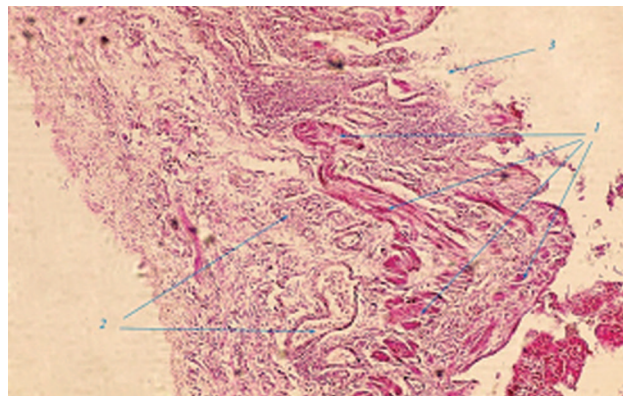


Рис.4. . Хворий Ш., МКСХ №13885. Мікрофото. Різностямовані жмутки гладеньких міоцитів (1) м'язової оболонки, розширені судини (2). Забарвлення гематоксилін та еозин. Збільшення $\times 100$.

6.12.2013 р. пацієнт переведений в соматичне відділення. У післяопераційному періоді, як і в доопераційному, застосовувалась методика FAST TRACT SURGERY. Післяопераційний період мав задовільний перебіг, гази у пацієнта відійшли через 36 годин після операції, ходити почав через 48 годин після операції. Післяопераційна рана зажила первинним натягом. 9.12.2013 р. дитина виписана в задовільному

стані. Загальний аналіз крові при виписці: Нв-125 г/л, Ер.- $4,0 \times 10^{12}$ /л, Л- $4,4 \times 10^9$ /л, ШОЕ 7 мм/г.

Дитина оглянута через 1 місяць. Скарги відсутні, сон та апетит збережені, набирає вагу, фізіологічні випорожнення не порушені. Показники крові в межах норми.

Відкритим залишається питання пренатальної діагностики вказаної патології.

Література

1. Грона В.Н. Нарушения фиксации и ротации кишечника у новорожденных / В.Н. Грона, И.П. Журило, В.П. Перунский // Клін. анатомія та оперативна хірургія. – 2007. – Т.6, №3. – С. 29 – 32.
2. Панчев Г. Детская гастроэнтерология / Г. Панчев, А.Радивенска. – «Медицина и физкультура», 1986. – 392 с.
3. Рахимова Р.Ж. Редкий случай лечения удвоения тонкого кишечника у детей / Р.Ж. Рахимова // Педиатрия и детская хирургия. – 2010. - №3. – С.29 – 30.
4. Демиденко Ю.Г. Инфильтрат черевной полости при кистозном подвоенні тонкої кишки / Ю.Г. Демиденко // Хірургія дитячого віку. – 2012. - №3. – С. 90 – 92.

СЛУЧАЙ ДВОЙНОГО СИММЕТРИЧНОГО КИСТОЗНОГО УДВОЕНИЯ ТОЩЕЙ КИШКИ

В.С. Коноплицкий, А.А. Калинин,
Д.В. Дмитриев*

Винницкий национальный медицинский университет имени Н.И.Пирогова
Винницкая областная детская
клиническая больница*
(г. Винница, Украина)

Резюме. В статье представлен обзор литературы и клинический случай двойного симметричного кистозного удвоения тощей кишки.

Ключевые слова: врожденные пороки развития, тощая кишка, кистозное удвоение.

THE CASE OF DUAL SYMMETRIC CYSTIC DOUBLING OF JEJUNUM

V.S.Konoplitsky, A.A. Kalinchuk,
D.V. Dmytriiev*

Vinnitsa National Medical University
named after N.I. Pirogov
Vinnitsa Region
Children's Hospital *
(Vinnitsa, Ukraine)

Summary. The article presents a review of the literature and the clinical case of dual symmetric cystic doubling of jejunum.

Keywords: congenital anomalies, jejunum, cystic doubling.